

© Группа авторов, 2004

Гипербарическая оксигенация в тактике ведения подростков с кистой длинных костей

Т.И. Долганова, А.В. Злобин, Е.В. Николайчук, Н.В. Сазонова, Д.В. Долганов

Hyperbaric oxygenation in the management tactics of adolescents with long bone cysts

T.I. Dolganova, A.V. Zlobin, E.V. Nikolaichouck, N.V. Sazonova, D.V. Dolganov

Государственное учреждение

Российский научный центр "Восстановительная травматология и ортопедия" им. академика Г. А. Илизарова, г. Курган (генеральный директор — заслуженный деятель науки РФ, член-корреспондент РАМН, д.м.н., профессор В.И. Шевцов)

С целью определения лечебного эффекта курса гипербарической оксигенации под наблюдением находилось 8 пациентов с кистой проксимального отдела бедренной кости в возрасте от 8 до 16 лет. Всем больным проведено комплексное лечение, включающее три курса пункционного введения контрикала (10000ЕД), у одного больного введение контрикала (10000ЕД) сочеталось с лазеротерапией. Между лечебными пункциями проводился курс гипербарической оксигенации (5сеансов) в режиме 1,3-1,5 АТА. В последующем 5 больным выполнены костно-пластические операции по методикам РНЦ «ВТО» в связи с распространенностью патологического процесса и сопутствующей ортопедической патологией. Отмечено, что курс гипербарической оксигенации приводит к значительному повышению периферического сопротивления сосудистого русла, развитию гипотонуса вен с замедлением скорости венозного оттока. Данные клинического наблюдения показали, что остается спорным вопрос о роли гипербарической оксигенации в тактике лечения пациентов с костными кистами, отмечается слабая положительная динамика репаративных процессов после комплексного лечения, включающего лазеротерапию. Периферическая вазоконстрикция и гипотонус вен не регистрируется при сочетании ГБО с лазеротерапией в данных режимах.

Ключевые слова: киста бедренной кости, гипербарическая оксигенация, лазеротерапия.

8 patients with the cyst of proximal femur at the age of 8-16 years were observed for the purpose of revealing the treatment effect of hyperbaric oxygenation course. All the patients were subjected to complex treatment including three courses of puncture treatment with contrykal infusion (10000 units), in one patient contrykal infusion (10000 units) was combined with laser therapy. A course of hyperbaric oxygenation (5 sessions) was made under 1,3-1,5 ATA conditions between the treatment punctures. Subsequently osteoplasty surgeries by RISC "RTO" techniques were done in 5 patients because of pathologic process spreading and associated orthopaedic pathology. It has been noted that a course of hyperbaric oxygenation results in great increase of the peripheral resistance of vascular bed, in venous hypotonus development with decrease of venous outflow rate. The data of clinical observation has showed that the question about the role of hyperbaric oxygenation in the treatment tactics of patients with bone cysts is still controversial, the positive dynamics of reparative processes after the complex treatment, laser therapy including, is noted to be poor. Both peripheral vasoconstriction and venous hypotonus are not registered when HBO is combined with laser therapy in the conditions mentioned.

Keywords: femoral cyst, hyperbaric oxygenation, laser therapy.

Проблема кистозных поражений костей у детей и подростков до сих пор активно дискутируется и занимает особое место в детской ортопедии. Необходимость ее изучения обусловлена широким распространением данной патологии – 21% среди дисплазий и опухолей костей и 57% среди доброкачественных опухолей костей у детей [3].

Патогенез развития костных кист окончательно не выяснен. Сопоставляя данные литературы, можно предположить, что в основе патогенетической цепи формирования кист костей одно из ведущих мест занимает нарушение процессов репаративной регенерации в области поражения кости [5] в сочетании с дисплазией сосудов, патологией двух сосудистых систем кости – периостальной и медулярной [22] и дис-

трофического процесса в окружающей костной ткани [4, 6]. Согласно данным экспериментальных исследований, киста кости является патологическим состоянием реактивного характера. Изменения сосудов микроциркуляторного русла и их последующая компенсаторная перестройка происходят при условии определенных гормональных сдвигов в организме и под влиянием биомеханических факторов [1].

Методика гипербарической оксигенации (ГБО) нашла широкое применение в курсе лечения пациентов как при травматических поражениях кости [10, 20], так и при патологии репаративных процессов костной ткани [17, 19], острых [20, 23] и хронических ишемических повреждениях мягких тканей [12], при наличии

гормональных сдвигов в организме [2] – всех тех патофизиологических факторов, присущих и костной кисте.

С целью определения лечебного эффекта курса гипербарической оксигенации под наблюдением находилось 8 пациентов с кистой проксимального отдела бедренной кости в возрасте от 8 до 16 лет. Всем больным проведено комплексное лечение, включающее три курса пункционного введения контрикала (10000ЕД), у одного больного введение контрикала

(10000ЕД) сочеталось с лазеротерапией. Между лечебными пункциями проводился курс гипербарической оксигенации (5сеансов) в режиме 1,3-1,5 АТА. В последующем 5 больным выполнены костно-пластические операции по методикам РНЦ «ВТО» в связи с распространенностью патологического процесса и сопутствующей ортопедической патологией [8].

Статус пораженного сегмента оценивался на основании клинико-рентгенологических и физиологических данных.

МЕТОДИКИ ИССЛЕДОВАНИЯ

Магистральный кровоток в бедренной артерии оценивали методом ультразвуковой доплерографии («АНГИО-ПЛИОС», г. Москва) с использованием карандашного датчика на 4 МГц.

Тетраполярную реовазографию бедра записывали при помощи универсального мониторингового комплекса «УНИМОК 01-03 РЕО» («РЕОАНАЛИЗАТОР Рид-114Д», г. С.-Петербург), используя циркулярные электроды. Были проанализированы показатели артериальной и венозной компоненты [14]:

- количество крови, поступающее в 100 см³ ткани за 1 минуту (Vg 100 мл/мин);

- дикротический артериальный индекс (ДКИа,%) – показатель, отражающий преимущественно состояние прекапиллярных мелких сосудов (артериол);

- венозный отток (ВО,%) – показатель состояния венозного оттока из данной области в сердце, которое в значительной степени определяется тонусом венозного русла исследуемой области;

- диастолический индекс артериальный (ДСИа,%) – показатель, отражающий преимущественно состояние посткапиллярных мелких сосудов (венул и вен);

- венозно-артериальный показатель (В/А,%) – отражающий преимущественно величину сосудистого сопротивления, определяемого тонусом мелких сосудов (артериол, капилляров, венул) исследуемой области;

- индекс периферического сопротивления (ИПС, %), отражающий периферическое сосудистое сопротивление;

- коэффициент эластичности сосудов (КЭ, %) – показатель, отражающий эластико-тонические свойства крупных артериальных сосудов;

При графической интерпретации данных за 50% принимались минимальные допустимые значения нормы, а за 100% – максимальные.

Для оценки капиллярного кровотока нами использована лазерная доплеровская флоуметрия («BLF21» фирмы «Transonic Systems Inc.», США). По данным капиллярного кровотока (КК, мл/мин/100г) оценивалась микроциркуляция кожных покровов в области костной кисты. [24].

Анализ рентгенограмм осуществляли, используя программу VT-3D фирмы «Ista Video Test» (С.-Петербург), предусматривающую от контурирование вручную зон интереса, находящихся в одном диапазоне рентгеновской плотности [9]. Определялась доля содержания высокоминерализованной, среднеминерализованной, слабоминерализованной и неминерализованной структур в исследуемом участке костной ткани.

При поступлении в клинику Центра у пациентов при графической регистрации доплерограмм а.femoralis как на больной, так и на интактной конечностях регистрировался нормальный сигнал, характерный для магистрального типа кровотока. Пульсаторный индекс а.femoralis больной конечности соответствовал диапазону нормы, превышая на 8% значения интактной конечности, что соответствует физиологической асимметрии. Значения капиллярного кровотока пораженного и интактного бедер отличались на 5% – в пределах физиологической асимметрии. По данным РВГ выявлено снижение показателей ИПС, ДКИа, ДСИа, что интерпретировалось как гипотонус артериол, венул и как следствие уменьшение периферического сосудистого сопротивления.

После проводимых лечебных пункций значения пульсаторного индекса а.femoralis больной конечности становились на 11% меньше, капиллярного кровотока – на 7% меньше значений интактной конечности, но оставались в пределах допустимой нормы и соответствовали физиологической асимметрии. ИПС увеличивался в среднем на 59,6%, ДКИа – на 20,8, ДСИа – на 20,4%. Значения показателя венозного оттока увеличились на 22% и стали на 5% превышать допустимые максимальные значения нормы. Такая динамика показателей периферической гемодинамики указывала на то, что после проведения лечебных пункций регистрируется повышение периферического сопротивления сосудистого русла в пределах функциональной асимметрии, гипотонус вен с замедлением скорости венозного оттока (рис. 1).

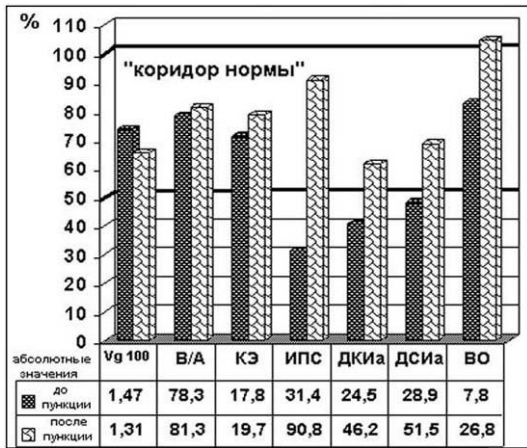


Рис. 1. Влияние пункционного лечения кисти бедренной кости на показатели реовазограммы (РВГ) пораженного сегмента (50% - минимальные значения нормы, 100% - максимальные значения нормы; указаны средние абсолютные значения показателей)

После однократного курса гипербарической оксигенации в режиме 1,3-1,5 АТА по данным функциональных методов исследования мы регистрировали дальнейшее увеличение показателей, отражающих периферическое сосудистое сопротивление: ИПС увеличился в среднем на 19,5%, ДКИа – на 29,2%, ДСИа – на 60,9%. Значения капиллярного кровотока пораженного бедра стали на 14% меньше, чем на интактной конечности. Пульсаторный индекс a.femoralis больной конечности – на 43% меньше, достигая значений 2,75, что позволяет интерпретировать это как функциональный спазм a.femoralis. В то же время показатель ВО увеличился на 75,8% и стал на 80,6% превышать допустимые максимальные значения нормы. То есть короткий курс гипербарической оксигенации приводит к значительному повышению периферического сопротивления сосудистого русла, дальнейшему развитию гипотонуса вен с замедлением скорости венозного оттока (рис. 2).

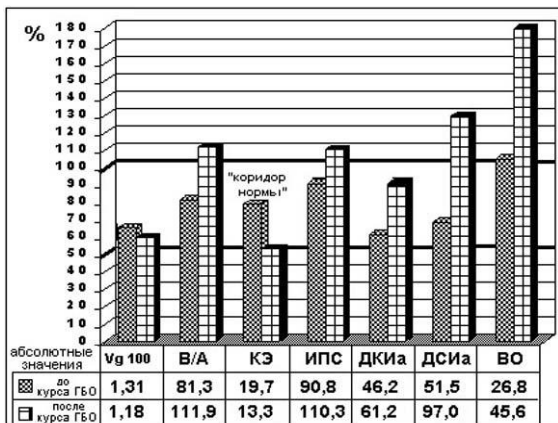


Рис. 2. Влияние курса ГБО на показатели реовазограммы (РВГ) пораженного сегмента в процессе консервативного пункционного лечения (50% - минимальные значения нормы, 100% - максимальные значения нормы; указаны средние абсолютные значения показателей)

Контрольные R-снимки делались в среднем через 1 месяц после окончания лечения, включающего пункции и курс ГБО. Анализ данных рентгенограмм показал, что курс ГБО не влиял на темпы органотипической перестройки костной ткани (рис. 4).

Полученные результаты согласуются с данными литературы, где одним из компенсаторно-приспособительных механизмов организма при действии гипербарического кислорода в условиях нормоксии тканей является сужение артерий [18] с развитием вазоконстрикции до 70% от контрольного уровня различной длительности [25] и венозный застой [13].

Многими авторами рекомендуется сочетать курсы гипербарической оксигенации с медикаментозным воздействием для увеличения положительного эффекта [11]. Использование лазерной терапии стимулирует регенерацию костной ткани [21], увеличивает пролиферацию фибробластов и повышает ДНК-активность, ускоряет процессы заживления ран [26], способствует более быстрому снижению активности воспалительного процесса [15], увеличению микроциркуляции. Отмечено, что лазеротерапия с другими методиками лечения дает синергетический эффект [7, 16]. Учитывая данные литературы, больному Б., 13 лет, было проведено пункционное лечение с «Кеналог-40» по поводу рецидива солитарной костной кисти проксимального отдела бедренной кости. Между лечебными пункциями проведен курс гипербарической оксигенации (5сеансов) в режиме 1,3-1,5 АТА в сочетании с лазеротерапией (аппарата «УЗОР-2К») по 3 зонам локации. Мощность – 3,4Вт в импульсе, частота – от 3000гц до 80гц, экспозиция – по 2 мин. на зону с последующим увеличением до 4 мин.

По данным функциональных методов исследования мы регистрировали изменения показателей, отражающих периферическое сосудистое сопротивление в пределах значений «коридора нормы» (рис. 3). Значения капиллярного кровотока пораженного бедра увеличились в 1,5 раза, пульсаторный индекс a.femoralis – в 2,5 раза, показатель ВО уменьшился в 3,7 раза. То есть при проведении курса ГБО в сочетании с лазеротерапией мы не регистрировали вазоспазм и гипотонус вен. При рентгенологической оценке пораженного сегмента через 2 недели после окончания лечения отмечена слабая положительная динамика репаративных процессов – увеличение на 6% высоко- и среднеминерализованных структур в очаге поражения (рис. 4).

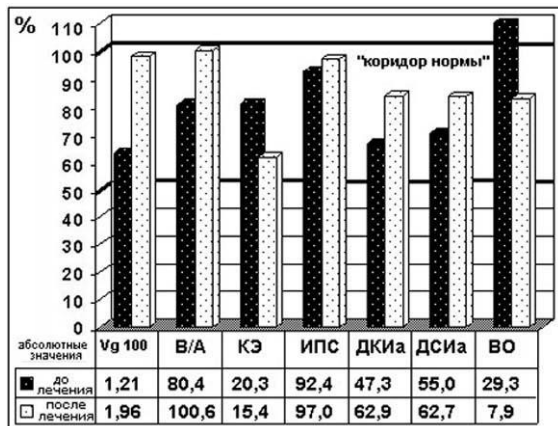


Рис. 3. Влияние курса ГБО и лазеротерапии на показатели реовазограммы (РВГ) пораженного сегмента в процессе консервативного пункционного лечения (50% – минимальные значения нормы, 100% – максимальные значения нормы; указаны средние абсолютные значения показателей)

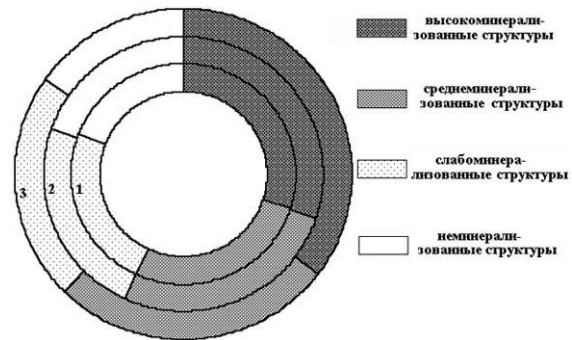


Рис. 4. Пиктограмма динамики органотипической перестройки очага поражения: 1 – до лечения; 2 – через 1 месяц после комплексного лечения, включающего пункции кисти и курс ГБО; 3 – через 2 недели после пункции и курса ГБО в сочетании с лазеротерапией

ВЫВОДЫ

Данные клинического наблюдения показали, что остается спорным вопрос о роли гипербарической оксигенации в тактике лечения пациентов с костными кистами, но отмечается слабая положительная динамика репаративных процес-

сов после комплексного лечения, включающего лазеротерапию. Периферическая вазоконстрикция и гипотонус вен не регистрируется при сочетании ГБО с лазеротерапией в данных режимах.

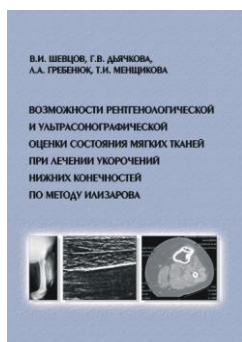
ЛИТЕРАТУРА

1. Бережный, А.П. Кисты костей у детей и подростков (клинико-экспериментальное исследование) / А.П. Бережный: Автореф. дис... д-ра мед. наук. - М., 1985. - 26 с.
2. Буряк, В.М. Використання гіпербаричної оксигенації при лікуванні вегето-судинної дистонії за гіпотензивним типом у підлітків із супутньою гіперплазією щитовидної залози / В.М. Буряк //Педіатрія, акушерство та гінеколог. - 1999. - №5. - С. 53-56.
3. Волков, М.В. Болезни костей у детей / М.В. Волков. - М.: Медицина, 1985. - 512 с.
4. Волков, М.В. Тактика хирурга при дистрофических кистах костей у детей / М.В. Волков, А.В. Пасечников, Ю.Э. Чеkerиди // Хирургия. - 1992. - №11-12. - С. 76-79.
5. Дігтяр, В.А. Патогенетичний підхід при консервативному лікуванні кісткових кіст / В.А. Дігтяр //Мед. перспективи. - 2000. - Т.5, №1. - С. 6-9
6. Динамика электрофизиологических показателей в процессе лечения костных кист / А.П. Барабаш, У.Б. Пичугина, Н.В. Алексеева и др. //Бюлл. ВСНЦ СО РАМН. - 1999. - Т.2., №1(9). - С. 44-47
7. Жаров, В.П. Роль микроциркуляции в сочетанной физиомедикаментозной терапии / В.П. Жаров //Микроциркуляция: Материалы междунар. конф. - Москва; Ярославль, 1997. - С.223-225.
8. Злобин, А.В. Лечение костных кист с применением аппарата Илизарова: Автореф. дис... канд. мед. наук / А.В. Злобин; РНЦ "ВТО" им. акад. Г.А. Илизарова. - Курган, 2001. - 27с.
9. Компьютерная томография, трехмерная реконструкция и стереологический анализ distractionного регенерата / В.И. Шевцов, М.М. Щудло, Н.А. Щудло и др. //Гений ортопедии. - 1998. - №4. - С. 42-51.
10. Краснов, А.Ф. Гипербарическая оксигенация при лечении переломов / А.Ф. Краснов, Н.Ф. Давыдкин. - Саратов: Изд-во Саратовского ун-та, 1991. - 133 с.
11. Литвинов, В.В. Особенности комбинированного применения пентоксифилина и гипербарической оксигенации при тяжелой черепно-мозговой травме: Автореф. дис... канд. мед. наук / В.В. Литвинов. - Воронеж, 2000. - 23с.
12. Мануков, В.Ю. ГБО в терапии осложнений нарушений кровообращения в нижних конечностях / В.Ю. Мануков, И.Н. Никифоров, В.П. Сергеев //Гипербарич. физиол. и мед. - 1996. - № 4. - С. 55-56.
13. Нервный аппарат и гемомикроциркуляторное русла внутренних органов в условиях воздействия на организм экстремальных факторов: Тез докл. IV Конгр. Междунар. Ассос. Морфологов / И.В. Гайворонский, П.С. Пашенко, Д.П. Тихонова и др. //Морфология. - 1998. - Т.113, №3. - С.33-34.
14. Полуавтоматическая и автоматическая расшифровка реограмм.: Метод. рекомендации / МЗ РСФСР; Сост.: Н.Я. Молоканов, В.А. Миляшин, В.М. Стельмак. - Смоленск, 1988. - 21 с.
15. Потапов, А.С. Влияние инфракрасной лазеротерапии на состояние местного иммунитета при хроническом гастрите у детей / А.С. Потапов, Р.П. Нарцисов //Рос. ж. гастроэнтерол., гепатол., колопроктол. - 1998. - Т.8, №4. - С.106-108.
16. Скоб, Н.В. Внутрисосудистое лазерное облучение крови в гипербарической оксигенации в комплексном лечении гнойно-септических осложнений у хирургических больных: Автореф. дис... канд. мед. наук / Н.В.Скоб. - Новосибирск, 1996. - 21 с.
17. Шевцов, А.А. Клинико-экспериментальные аспекты применения гипербарической оксигенации при удлинении нижних конечностей: Автореф. дис... канд. мед. наук / А.А. Шевцов. - Куйбышев, 1986. - 21 с.
18. Acute effects of oxygen and carbon dioxide on vascular network geometry in hypertensives and normotensives: Abstr. 4th Annu. Meet. Eut. Counc. Blood Pressure and Cardiovasc. Res. (ECCR), Noordwijkerhout, 15-17 Oct., 1999 / N. Chapman, G. Haimes, A. Stant et

- al. // Hypertension. – 1999. – Vol. 34, N 4, Pt. 1. – P. 704.
19. Bone healing of tibial lengthening is enhanced by hyperbaric oxygen therapy: a study of bone mineral density and torsional strength on rabbits / S.W. Ueng, S.S. Lee, C.R. Wang et al. // J. Trauma. – 1998. – Vol. 44, N 4. – P. 676-681.
 20. Buras, J. Basic mechanisms of hyperbaric oxygen in the treatment of ischemia-reperfusion injury / J. Buras // Int. Anesthesiol. Clin. – 2000. – Vol. 38, N 1. – P. 91-109.
 21. Jordan, G.R. The effect of low level laser therapy on neuropeptide expression during fracture repair in the murine femur: Pap. Joint Meet. Anat. Soc. Great Brit. and Ireland and Anat. Ges., Southampton, 14-17 Dec., 1994 / G.R. Jordan, G.R. Dickson // J. Anat. – 1995. – Vol. 187, N 1. – P. 216.
 22. Le kyste osseux anévrismal diaphysaire. Hypothèse étiopathogénique et revue de la littérature. A propos d'un cas / B. Essadki, M. Dkhissi, M. Moujtahid, B. Ztyouil // Rev. Chir. Orthop. – 1999. – Vol. 85, N 3 – P. 297-301.
 23. Myers Roy, A.M. Hyperbaric oxygen therapy for trauma: Crush injury, compartment syndrome, and other acute traumatic peripheral ischemias / A.M. Myers Roy // Int. Anesthesiol. Clin. – 2000. – Vol. 38, N 1. – P. 139-151.
 24. Nilsson, G. Evaluation of a Laser Doppler Flowmeter for measurement of Tissue Blood Flow / G. Nilsson, T. Tenland, P.A. Oberg // IEEE Transact. Biomed. Engin. – 1988. - Vol. 22, N 10. - P. 597-604.
 25. Role of cerebral blood flow in seizures from hyperbaric oxygen exposure / M. Chavko, C. Braisted, N.J. Outsa, A.L. Harabin // Brain Res. – 1998. – Vol. 791, N 1-2. – P. 75-82.
 26. Van der Veen, Ph. The influence of Ir0 laser, on the proliferation of fibroblasts: An in-vitro study: Abstr. American society for Laser Medicine and Surgery Twentieth Annual Meeting, Reno, Neev., Apr. 7-9, 2000 / Ph. Van der Veen, Y. De Rop, P. Lievens // Lasers Surg. and Med. – 2000. – Suppl. 12. – P. 6.

Рукопись поступила 09.01.03.

Предлагаем вашему вниманию



В.И. ШЕВЦОВ, Г.В. ДЬЯЧКОВА, Л.А. ГРЕБЕНЮК, Т.И. МЕНЩИКОВА

ВОЗМОЖНОСТИ РЕНТГЕНОЛОГИЧЕСКОЙ И УЛЬТРАСОНОГРАФИЧЕСКОЙ ОЦЕНКИ СОСТОЯНИЯ МЯГКИХ ТКАНЕЙ ПРИ ЛЕЧЕНИИ УКОРОЧЕНИЙ НИЖНИХ КОНЕЧНОСТЕЙ ПО МЕТОДУ ИЛИЗАРОВА

ISBN 5-89506-017-X

Курган, 2003 г. – 167 с.

Удлинение конечностей по методу Г.А. Илизарова является в настоящее время методом выбора при лечении больных ахондроплазией, устранении посттравматических и врожденных укорочений верхних и нижних конечностей. Монография посвящена изучению состояния мягких тканей нижних конечностей у больных с различной патологией при удлинении по методу Г.А. Илизарова. Использование современных методов лучевой диагностики позволило получить достаточно полную и объективную картину как исходного состояния мышц и подкожной клетчатки, так и динамику рентгеноморфологических и ультразвукографических характеристик мягких тканей в различные периоды лечения. Впервые в отечественной литературе дан подробный анализ состояния мышц при удлинении в клинике на основе их комплексного исследования методами контрастной рентгенографии, ультразвукографии, компьютерной томографии.

Книга представляет интерес для ортопедов-травматологов, физиологов, лучевых диагностов, врачей функциональной диагностики и спортивной медицины.