

© Ю.М. Сысенко, Д.В. Глухов, 2003

Множественные переломы трубчатых костей кисти и их лечение методом чрескостного остеосинтеза

Ю.М. Сысенко, Д.В. Глухов

Multiple fractures of the hand tubular bones and their treatment by transosseous osteosynthesis method

Y.M. Sysenko, D.V. Gloukhov

Государственное учреждение науки

Российский научный центр "Восстановительная травматология и ортопедия" им. академика Г. А. Илизарова, г. Курган (генеральный директор — заслуженный деятель науки РФ, член-корреспондент РАМН, д.м.н., профессор В.И. Шевцов)

Вопросы повышения эффективности лечения пострадавших с повреждениями костей кисти и до настоящего времени остаются актуальной проблемой травматологии. Это в основном связано с двумя причинами: во-первых, данные переломы встречаются довольно часто, составляя от 23 до 70% от общего числа повреждений опорно-двигательного аппарата [1, 3, 4], и, во-вторых, при лечении переломов указанной локализации различными способами традиционных методов весьма высок процент неудовлетворительных анатомо-функциональных результатов — от 11 до 28,9 [2, 4, 7] и выхода на инвалидность — от 13 до 32,3 [2, 5, 6]. Поэтому не случайно, что до последнего времени происходит поиск новых, более рациональных и эффективных способов лечения данных повреждений.

Больной К., 20 лет, получил травму 10.09.93 г. в результате несчастного случая на производстве: правую кисть ремнем затянуло во вращающийся механизм трактора. На месте происшествия на рану наложили асептические повязки, а поврежденную кисть иммобилизовали импровизированной шиной. В ЦРБ по месту жительства, куда больной был доставлен через 1 час после получения травмы, была произведена ранняя ПХО ран правой кисти, на кисть наложена гипсовая лонгета, после чего пострадавшего направили на лечение в наш Центр.

Диагноз при поступлении: открытые оскольчатые переломы проксимальных фаланг II-V п.п. правой кисти (рис. 1а).

Через 2 часа после поступления под проводниковой анестезией правого плечевого сплетения по Куленкамппфу была произведена отсроченная ПХО ран с наложением на них первичных швов, после чего осуществили закрытый чрескостный остеосинтез сломанных проксимальных фаланг II-V п.п. правой кисти мини-

аппаратами Илизарова [8]. Сопоставление костных фрагментов закончили на операционном столе (рис. 1б).

Послеоперационный период протекал без осложнений. Ежедневно производили перевязки ран, пострадавший получал УФО и т.д. С 7 дня после операции больной приступил к занятиям ЛФК — разработке движений в суставах пальцев поврежденной кисти (рис. 1в). Швы с ран сняли на 14 день после операции — заживление мягких тканей произошло первичным натяжением.

Мини-аппараты Илизарова с правой кисти были сняты в следующие сроки: со II и III п.п. 18.10.93 г. — на 35, с IV п. — на 42 и с V п. — на 49 день фиксации. Во всех случаях была получена консолидация переломов.

Отдаленный анатомо-функциональный результат изучили через 2 года после окончания лечения и признали отличным (рис. 1г, д).

Таким образом, чрескостный остеосинтез мини-аппаратом Илизарова является высокоэффективным способом лечения больных с множественными переломами трубчатых костей кисти, так как позволяет закрытым путем добиться точного сопоставления костных отломков, обеспечивает их стабильную фиксацию на весь период лечения и дает возможность в ранние сроки приступить к разработке движений в смежных с поврежденными костями суставах. При открытых переломах мини-аппарат Илизарова позволяет следить за состоянием мягких тканей в области раны и обеспечивает удобное проведение их перевязок.

Все вышеизложенное благополучно сказывается как на сроках, так и на качестве реабилитации этой сложной категории пострадавших, а поэтому позволяет рекомендовать данный метод для более широкого внедрения в клиническую практику.

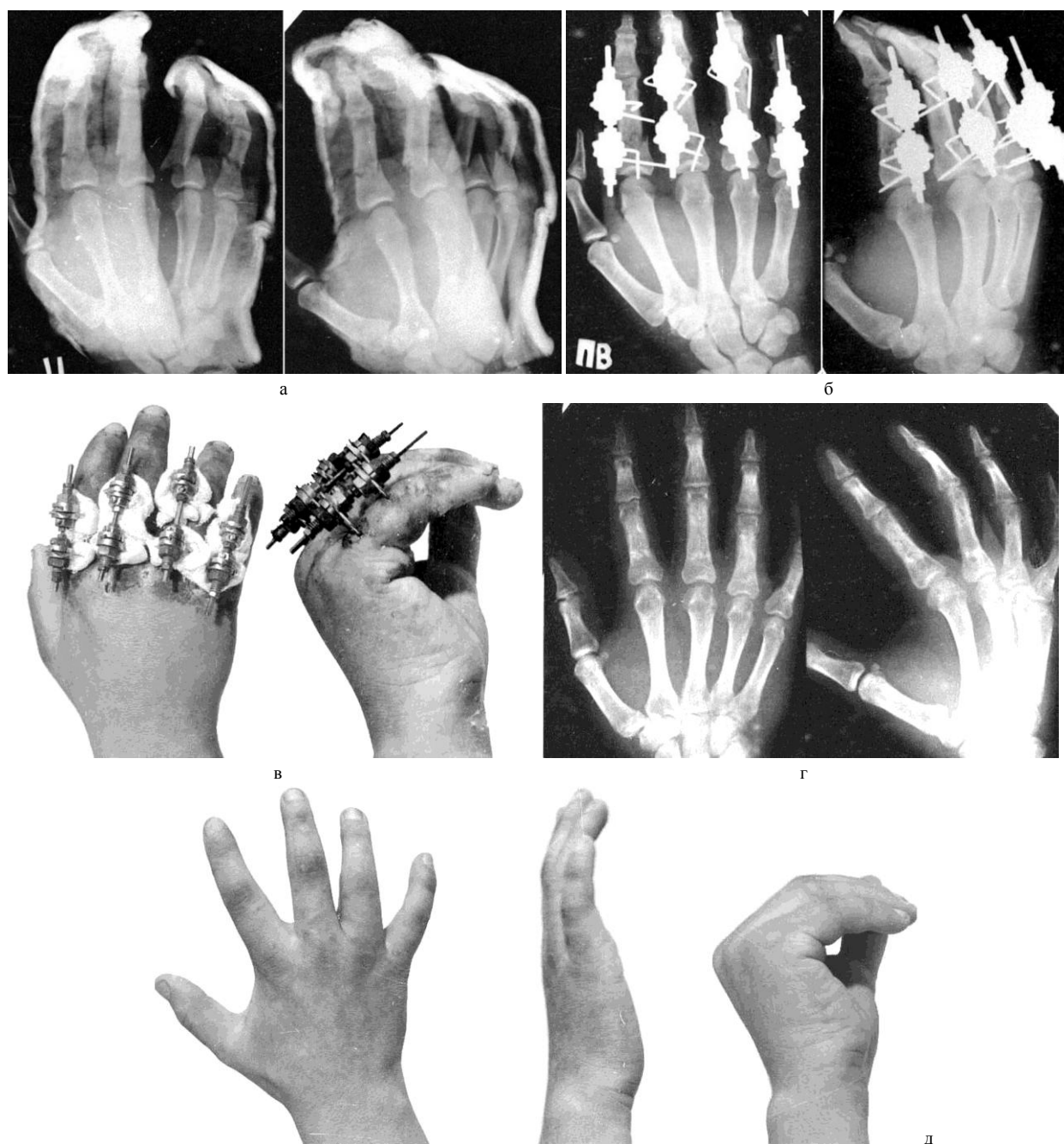


Рис. 1. Рентгенограммы и фото больного К., 20 лет: а, б, в – в процессе лечения; г, д – после лечения.

ЛИТЕРАТУРА

1. Азолов В.В., Карева И.К., Короткова Н.П. Основные принципы и тактика оказания помощи больным с тяжелой травмой кисти // Ортопед. травматол. – 1990. – № 12. – С. 6–9.
2. Богданов Е.А. Переломы трубчатых костей кисти и их лечение: Автореф. дис... д-ра мед. наук. – Л., 1973. – 40 с.
3. Делиникайтис С.В., Баранов Н.А., Богомолов С.М. Индивидуальная карта-схема повреждений кисти и пальцев // Ортопед. травматол. – 1991. – № 11. – С. 65–66.
4. Диваков В.П., Дейкало В.П., Зырянов С.К. Исходы повреждений кисти // Ортопед. травматол. – 1993. – № 3. – С. 39–41.
5. Дроботов В.Н. Возможности использования метода Илизарова при лечении переломов трубчатых костей кисти // Метод Илизарова: теория, эксперимент, клиника: Тез. докл. Всесоюз. конф. с участ. иностр. спец., посвящ. 70-летию Г.А. Илизарова и 40-летию разраб. им метода чрескост. остеосинтеза (г. Курган, 13 – 15.06.91 г.). – Курган, 1991. – С. 78–80.
6. Молодов П.А. Хирургическая обработка как восстановительная операция при открытых повреждениях кисти и пальцев // Ортопед. травматол. – 1976. – № 5. – С. 19–24.
7. Обухов И.А., Толмачев С.Д., Малыгин Г.Д. Реконструктивная хирургия кисти при помощи компрессионно-дистракционных аппаратов // Дистракционный остеосинтез в клинике и эксперименте: Сб. научн. тр. Свердловского филиала ВКНЦ «ВТО». – Курган, 1988. – С. 35–38.
8. А.С. 1715333 СССР, МКИ⁶ А 61 В 17/60. Компрессионно-дистракци-онный аппарат / Г.А. Илизаров (СССР). – Заявка № 4055010/14; Заявл. 11.04.86; Полож. решение 2.10.90; Опубли. 29.02.92, Бюл. № 8.

Рукопись поступила 15.10.02.