© Кочиш А.А., Божкова С.А., Нетылько Г.И., Анисимова Л.И., 2019

УДК 616.72-089.227.843-77-089.168.1-002: 615.33-085

DOI 10.18019/1028-4427-2019-25-2-180-187

Экспериментальное исследование эффективности полимерной антимикробной композиции с гемостатическим эффектом в лечении имплантат-ассоциированной инфекции

А.А. Кочиш, С.А. Божкова, Г.И. Нетылько, Л.И. Анисимова

Федеральное государственное бюджетное учреждение
«Российский ордена Трудового Красного Знамени научно-исследовательский институт травматологии и ортопедии имени Р.Р. Вредена»
Министерства здравоохранения Российской Федерации, г. Санкт-Петербург, Россия

Experimental study of antimicrobial polymeric composition with hemostatic effect in treatment of implant associated infection

A.A. Kochish, S.A. Bozhkova, G.I. Netylko, L.I. Anisimova

Vreden Russian Research Institute of Trauma and Orhtopaedics, Saint Petersburg, Russian Federation

Введение. Современный подход к комплексному лечению имплантат-ассоциированной инфекции включает обязательную локальную антимикробную терапию. **Целью** настоящего экспериментального исследования явился отбор по результатам экспериментов in vivo наиболее оптимальной по составу полимерной антимикробной композиции с гемостатическим эффектом для локального применения в ране и изучение ее влияния на динамику клинико-морфологических изменений при развитии стафилококковой имплантат-ассоциированной инфекции бедренной кости у кроликов. **Материалы и методы**. В первом эксперименте на модели мягкотканной раны печени крысы (n = 23) при исследовании шести экспериментальных образцов композиции с различными концентрациями транексамовой кислоты (ТК) и поливинилпирролидона (ПВП) определен состав, продемонстрировавший наименьшее время кровотечения. Во втором эксперименте моделировали периимплантную стафилококковую инфекцию бедренной кости у кроликов (n = 18). Животным контрольной группы (n = 9) инфицированную спицу имплантировали в костномозговой канал, в опытной (n = 9) ее предварительно погружали в отобранный по результатам первого эксперимента образец композиции с добавлением гентамицина. Гистологическое исследование области установки имплантата выполняли на 14, 21 и 28 сутки. **Результаты**. Наименьшее время кровотечения было установлено при использовании образца, содержавшего 25 мг ТК в 1 мл 10 % водного раствора ПВП. К тестируемому образцу добавили гентамицин 8 мг/мл. Гистологически на 14 сутки после установки инфицированного имплантата в обеих группах определялись признаки воспаления, более выраженные в контроле, где фибринозно-гнойное воспаление проходило с формированием микроабсцессов. На 21-е сутки воспалительная инфильтрация была также более выраженной в контрольной группе и характеризовалась большим количеством полнокровных сосудов. В костномозговом канале было отмечено формирование капсулы, содержащей лейкоциты и сгустки фибрина. В опытной группе наблюдали явления затихающего воспаления с формированием нежноволокнистой ткани и умеренной мононуклеарной инфильтрации. К 28-м суткам в обеих группах животных, помимо признаков продолжающегося воспаления на фоне декомпактизации, определялись признаки регенерации костной ткани. Однако в контрольной группе восстановление костных балок происходило на фоне выраженного воспаления с обширными скоплениями эритроцитов, наличием некротизированных костных фрагментов и участков грануляционной ткани с выраженной лейкоцитарной инфильтрацией. **Заключение**. Проведенное экспериментальное исследование позволило выбрать наиболее эффективный в отношении гемостаза состав композиции на основе ПВП с транексамовой кислотой и оценить динамику перифокальных реакций при применении отобранного образца с добавлением гентамицина для предупреждения развития остеомиелита при имплантации экспериментальным животным инфицированной конструкции. Полученные результаты показали перспективность дальнейшего исследования предложенной полимерной композиции с антимикробным и гемостатическим эффектом.
Ключевые слова: имплантат-ассоциированная инфекция, перипротезная инфекция, глубокая инфекция области хирургического вмешательства, полимерная композиция, локальная антимикробная терапия, гемостатический эффект

Introduction Management of infection associated with surgical implants comprise local application of antimicrobial agents. The purpose of the in vivo experimental study was identification of an optimal antimicrobial polymeric composition with hemostatic effect for local wound application and assessment of its influence on clinical and morphological changes in implant-associated infection caused by staphylococcus in rabbit femur. **Materials and methods** A composition exhibiting minimal bleeding time was identified in the first experiment using six experimental samples with different concentration of tranexamic acid (TXA) and polyvinylpyrrolidone (PVP) implanted in the soft tissue wound of the rat liver (n = 18). Peri-implant infection caused by staphylococcus was simulated in the rabbit femur in the second experiment. Infected wire was implanted in the intramedullary canal of control animals (n = 9). The wire was steeped in gentamicin-containing sample selected in the first experiment before it was used for experimental animals (n = 9). Histologic assessment of the wire placement site was performed at 14, 21 and 28 days. **Results** Minimal bleeding time was recorded with the sample containing 25 mg of TXA in 1 mL of 10 % PVP aqueous solution. 8 mg/mL of gentamicin was added to the sample tested. Both groups showed histological signs of inflammation at 14 days of implantation being more evident in controls with fibrinopurulent inflammation and microabscesses. Inflammatory infiltration was more expressed in controls at 21 days and was characterized by a great number of plethoric vessels. A capsule with leucocytes and fibrin clots was observed in the intramedullary canal. Experimental animals exhibited fading signs of inflammation with delicate fibrous tissue and moderate mononuclear infiltration formed. Signs of bone regeneration were detected in both groups at 28 days apart from persistent inflammation being secondary to decompactization. However, bone trabeculae were noted to recover in controls with evident inflammation featuring extensive erythrocyte clusters, necrotic bone fragments, granulated tissue and evident leucocyte infiltration. **Conclusion** The experimental study allowed identifying PVP and TXA based composition as most effective for hemostasis estimating dynamics in perifocal reactions with the use of gentamicin-containing sample to prevent osteomyelitis in implantation of experimental animals. The findings showed prospectiveness of further research of the polymeric composition with antimicrobial and hemostatic effects.
Keywords: implant-associated infection, periprosthetic joint infection, deep surgical site infection, polymeric composition, local antimicrobial therapy, hemostatic effect

Современная травматология и ортопедия неразрывно связана с установкой металлоконструкций, как временных при остеосинтезе переломов, так и постоянных при эндопротезировании суставов. Наличие имплантата характеризуется особенностями патогенеза при развитии инфекционных осложнений, что часто приводит к хронизации процесса. К примеру, по данным зарубежных авторов, частота развития перипротезной инфекции

Кочиш А.А., Божкова С.А., Нетылько Г.И., Анисимова Л.И. Экспериментальное исследование эффективности полимерной антимикробной композиции с гемостатическим эффектом в лечении имплантат-ассоциированной инфекции // Гений ортопедии. 2019. Т. 25, № 2. С. 180-187. DOI 10.18019/1028-4427-2019-25-2-180-187

(ППИ), которая является частным случаем имплант-ассоциированной инфекции (ИАИ), после первичного эндопротезирования суставов составляет 0,3–3,0 % [1, 2]. Однако для ревизионных операций доля таких осложнений гораздо выше и достигает 5–15 % [3, 4]. Частота рецидивов после операций ревизионной артропластики у пациентов с развившейся ППИ еще более высока и колеблется от 23 до 36 % [5, 6].

Хронический инфекционный процесс в области импланта характеризуется формированием микробных биопленок (МБП) на его поверхности [7]. При этом радикальная хирургическая обработка с удалением инфицированной конструкции нацелена, прежде всего, на удаление из раны МБП, тогда как основной задачей системной антибактериальной терапии у пациентов с ИАИ является эрадикация свободных (планктонных) форм возбудителя, в том числе и «обломков» биопленок, попавших в кровоток в ходе и после хирургического вмешательства.

Несмотря на понимание патофизиологии развития инфекционного процесса, комплексное хирургическое лечение, включающее санацию гнойного очага, удаление металлоконструкции и системную антибактериальную терапию, не достигает успеха и приводит к рецидиву инфекционного процесса в 10–35 % случаев [8, 9]. Поэтому по современным представлениям важной составляющей частью комплексного лечения пациентов обсуждаемого профиля является локальная антимикробная терапия. Импрегнированные антибиотиками спейсеры стали неотъемлемой частью двухэтапного лечения и в настоящее время являются «золотым стандартом» для замещения дефектов тканей в ходе санирующей операции [10]. Данная технология позволяет решать сразу две важные лечебные задачи: сохраняет возможность движений в пораженном инфекцией сегменте и обеспечивает дополнительное местное антибактериальное воздействие.

Однако изучение результатов многолетнего широкого применения антимикробных цементных спейсеров позволило выявить ряд присущих им недостатков. Во-первых, эффективная элюция антимикробного вещества происходит только в первые 24–72 часа [11]. Во-вторых, антибиотик высвобождается только с поверхности спейсера в суммарной дозе всего около 10 % [12]. В-третьих, спейсер необходимо удалять, что неизбежно приводит к увеличению размеров костных дефектов.

В настоящее время во всем мире идут активные исследования по разработке и клинической апробации биодеградируемых носителей с антимикробными свойствами для лечения пациентов с ППИ. Такие средства представлены следующими группами: костные аутотрансплантаты, биокерамика, природные полимеры, синтетические полимеры и композитные вещества [13, 14, 15]. Эти препараты позволяют создавать в эксперименте высокие локальные концентрации антибиотиков, имеют прогнозируемый срок деградации и не оказывают системного токсического влияния.

Помимо антимикробного эффекта биодеградируемых носителей активно исследуется возможность сочетать его с гемостатическим действием. Локальная кровопотеря в раннем послеоперационном периоде связана со значительной хирургической агрессией, применением системной тромбопрофилактики и использованием дренажных систем. Все перечисленные факторы снижают локальный антимикробный эффект спейсера, тем самым увеличивая риск развития рецидива в случае инфицирования послеоперационной гематомы. Поэтому возможность сочетания локального антимикробного и гемостатического эффектов в одной антибактериальной композиции для локального применения у пациентов с ППИ представляется перспективным направлением для изучения.

Цель исследования: по результатам экспериментов in vivo отобрать наиболее оптимальную по составу полимерную антимикробную композицию с гемостатическим эффектом для локального применения в ране и изучить ее влияние на динамику клинико-морфологических изменений при развитии стафилококковой имплантат-ассоциированной инфекции бедренной кости у кроликов.

МАТЕРИАЛЫ И МЕТОДЫ

Все исследования, проведенные на двух видах экспериментальных животных, были разрешены Локальным этическим комитетом РНИИТО им. Р.Р. Вредена. Процедуры проводили в соответствии с этическими нормами, изложенными в «Правилах проведения работ с использованием экспериментальных животных» и Директиве 2010/63/EU Европейского Парламента и Совета Европейского Союза по охране животных, используемых в научных целях.

Первый эксперимент был выполнен на 23 крысах породы Wistar, массой 200–250 г и состоял их 2-х серий – предварительной (n = 8) и основной (n = 15). Моделирование кровотечения осуществляли посредством оперативного вмешательства, которое проводили под внутривенным наркозом (кетамин, реланиум) в асептических условиях. После обработки операционного поля у наркотизированных животных выполняли срединную лапаротомию и локализовали малую долю печени. Затем производили ее краевую резекцию, отсекая ножницами фрагмент размерами 1 × 0,5 см. В область раны печени прикладывали ватный шарик, смоченный 1 мл тестируемых растворов с гемостатическими свойствами или физиологическим раствором – у 7 животных контрольной группы. Определяли время спонтанной остановки кровотечения из паренхиматозной раны печени крысы при использовании различных комбинаций «транексамовая кислота (ТК) и физиологический раствор» или «транексамовая кислота и поливинилпирролидон» (ТК и ПВП) (табл. 1). Далее обрабатывали послеоперационную рану антисептиком и послойно ее ушивали нитью Монамит 2-0. Повязку не накладывали.

В предварительной серии первого эксперимента (8 крыс) тестирование каждого из 6 образцов проводили на одном экспериментальном животном (крысе). Сначала определили минимальное время кровотечения при использовании образцов № 1–3, после чего наиболее эффективную концентрацию ТК изучили в образцах № 4–6, содержащих разное количество поливинилпирролидона (ПВП). Далее был исключен образец № 6, применение которого сопровождалось максимальным временем кровотечения.

Таблица 1

Сведения о составе тестируемых образцов растворов с гемостатическими свойствами и количестве экспериментальных животных

№ образца	Состав образцов	Серии опытов (количество животных)	
		предварительная	основная
Растворы ТК			
1	5 мл (250 мг) ТК: 5 мл H_2O = 2,5 % р-р ТК	1	–
2	5 мл (250 мг) ТК:10 мл H_2O = 1,65 % р-р ТК	1	–
3	5 мл (250 мг) ТК: 15 мл H_2O = 1,25 % р-р ТК	1	–
Растворы ТК и ПВП			
4	5 мл (250 мг) ТК + 1 г ПВП + H_2O до 10 мл	1	5
5	5 мл (250 мг) ТК + 2 г ПВП + H_2O до 10 мл	1	5
6	5 мл (250 мг) ТК + 0,5 г ПВП + H_2O до 10 мл	1	–
7	Физиологический раствор	2	5
Итого:		8	15

Оставшиеся 2 образца (№ 4 и № 5) были изучены в основной серии первого эксперимента (15 крыс) в сравнении с контролем (физиологический раствор) на 5 экспериментальных животных каждый. Образец, применение которого продемонстрировало наименьшее время кровотечения, был отобран для проведения второго эксперимента. Помимо ТК с ПВП в тестируемый образец далее был добавлен гентамицин (8 мг/мл), который широко применяется в ортопедии для локальной антибактериальной терапии в составе костного цемента [16] и полимерных композиций [17].

Второй эксперимент был выполнен на 18 кроликах породы Шиншилла массой 3–3,5 кг. Всем экспериментальным животным моделировали острую стафилококковую инфекцию бедренной кости в условиях установки имплантата. После обработки операционного поля у наркотизированных животных фиксировали левую заднюю конечность. Выполняли послойный разрез в области большого вертела левой бедренной кости. Перфорировали костномозговой канал через верхушку большого вертела бедренной кости спицей Киршнера (диаметр 1,2 мм, длина 3 см), которую предварительно инкубировали в течение суток в 0,5 мл микробной взвеси суточной культуры *S. aureus* (*MSSA*) 10^6 КОЕ/мл. После вскрытия костномозгового канала у животных контрольной группы (n = 9) инфицированный имплантат извлекали из инкубационной среды и погружали в канал на всю длину спицы.

Животным опытной группы (n = 9) имплантировали инфицированную спицу аналогичным образом. Перед имплантацией инфицированную спицу погружали на три секунды в 2 мл изучаемой полимерной композиции, далее непосредственно из раствора спицу вводили в костномозговой канал. После основного этапа обрабатывали послеоперационную рану антисептиком и накладывали адаптационные швы нитью Монамит 2–0. Повязку не накладывали. Животные обеих групп получали системную антибиотикотерапию в объеме: цефтриаксон 250 мг в сутки внутримышечно в течение 7 дней.

На сроках 14, 21 и 28 суток предварительно наркотизированных животных выводили из эксперимента передозировкой тиопентала натрия и забирали материал для гистологических исследований. В асептических условиях производили разрез 0,7–1,0 см в области большого вертела бедренной кости, остро и тупо выделяли металлоконструкции. Удаленный сегмент бедренной кости помещали в среду с 10 % раствором формалина и использовали в дальнейшем для проведения гистологического исследования.

Морфологические исследования. Экспериментальный материал фиксировали в 10 % формалине (pH 7,4), декальцинировали в 25 % растворе соли органической кислоты «Трилон Б» в течение 72 часов, обезвоживали в спиртах возрастающей концентрации с использованием установки проводки материала Microm STR-120 (Micron Technology, США) и заливали в парафин, применяя заливочную станцию Leica (Германия). Гистологические срезы толщиной 5–7 мкм получали с помощью санного микротома Leica (Германия). Окраску проводили гематоксилином и эозином согласно протоколам производителей (Био-Витрум, Россия) с использованием автоматического линейного стейнера Raffaello Advanced (DIAPATH, S.p.A., Италия). Микроскопическое исследование и фотодокументирование проводили с помощью светового микроскопа «Leica» (Германия), оснащенного цифровой камерой «Nikon» (Model E950, Япония) с увеличением 40, 100, 200 и 400 раз.

РЕЗУЛЬТАТЫ

Определение гемостатического эффекта. В предварительной серии первого эксперимента из 3-х тестируемых растворов транексамовой кислоты (ТК) на физиологическом растворе минимальное время спонтанной остановки кровотечения из паренхиматозной раны печени крысы было установлено для образца № 1, содержащего 2,5 % антифибринолитика (табл. 2). Далее из 3-х изученных комбинаций с 2,5 % содержанием ТК в сочетании с разным количеством ПВП максимальное время кровотечения было установлено для образца № 6, который был исключен из дальнейшего исследования.

Таблица 2

Время остановки кровотечения при использовании тестируемых образцов с ТК

Номер образца	Время остановки кровотечения (секунды)
1	244
2	409
3	445
4	196
5	363
6	750
Контроль	380 460

В основной серии первого эксперимента, проведенного на крысах, наиболее выраженный гемостатический эффект имела композиция 4, содержавшая в 10 мл 250 мг ТК и 1 грамм поливинилпирролидона (ПВП) (табл. 3).

Таблица 3

Время остановки кровотечения при использовании образцов № 4 и № 5

№ серии	Время остановки кровотечения (секунды)		
	образец 4	образец 5	контроль
1	149	123	372
2	128	184	126
3	205	211	190
4	146	134	486
5	201	247	214
Mср ±	**166 ± 9**	**180 ± 13**	**278 ± 37**

Изучение морфологических изменений. В обеих группах животных через 14 суток после установки инфицированного имплантата наблюдались признаки воспаления, более выраженные в контроле, где фибринозно-гнойное воспаление проходило с формированием микроабсцессов (рис. 1, а). Кроме того, у животных контрольной группы были выявлены декомпактизация и очаговые некротические и некробиотические изменения кортикальных пластинок с расщеплением костного матрикса, отделением некротизированных фрагментов и их рассасыванием (рис. 1, б). На поверхности кортикальных пластинок определялись начальные явления костеобразования.

В опытной группе в указанный срок воспаление носило подострый характер с умеренной воспалительной, преимущественно мононуклеарной инфильтрацией в просвете костномозгового канала и в формирующейся фиброзной капсуле, отграничивающей спицу (рис. 1, в). Обращали на себя внимание скопления оформленных белковых масс – «гиалиновых тромбов» (рис. 1, г) что, по-видимому, является следствием местного антифибринолитического действия транексамовой кислоты в составе изучаемой композиции. Характер изменений кортикальных пластинок был схожим с контрольной группой: декомпактизация, очаги некроза и некробиоза, расщепление костного матрикса, рассасывание фрагментов кортикальных пластинок (рис. 1, б).

На 21-е сутки в изученных группах были выявлены признаки воспаления различной степени выраженности. В контрольной группе воспалительная инфильтрация была более выраженной и характеризовалась большим количеством полнокровных сосудов (рис. 2, а). В костномозговом канале было отмечено формирование капсулы, содержащей лейкоциты и сгустки фибрина (рис. 2, б). В опытной группе наблюдали явления затихающего воспаления с формированием нежноволокнистой ткани и умеренной мононуклеарной инфильтрацией (рис. 2, в). В просвете костномозгового канала встречались новообразованные остеоидные балочки (рис. 2, г).

К концу периода наблюдения (28-е сутки) в обеих группах животных, помимо признаков продолжающегося воспаления на фоне декомпактизации, определялись признаки регенерации – явления перестройки с элементами пластинчатой костной ткани (рис. 3, а). Однако в контрольной группе восстановление костных балок происходило на фоне выраженного воспаления, с большим количеством полнокровных сосудов, наличием некротизированных костных фрагментов и участков грануляционной ткани с выраженной лейкоцитарной инфильтрацией (рис. 3, б). В то же время, в опытной группе на фоне остаточных явлений воспаления отмечалось выраженное костеобразование с неравномерным утолщением и компактизацией костных балок (рис. 3, в). В полости костномозгового канала к 28-м суткам визуализировалась сформированная фиброзная пластинка (рис. 3, г).

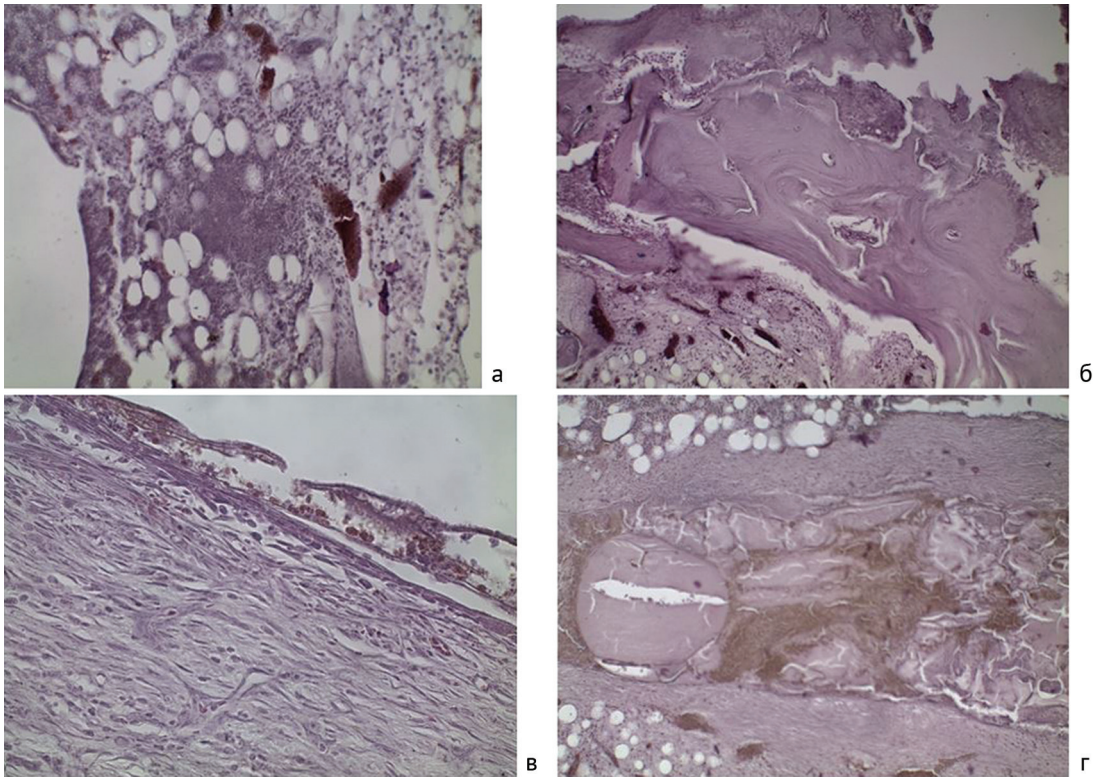

Рис. 1. Микрофото среза бедренной кости на 14-е сутки после установки инфицированной спицы Киршнера животным контрольной (а, б) и опытной (в, г) групп: а – микроабсцесс в костномозговом канале - в центре фото (ув. × 200); б – некробиотические изменения кортикальной пластинки (ув. × 100); в – рыхлая волокнистая ткань со слабой мононуклеарной инфильтрацией (ув. × 100); г – гиалиновый тромб, скопления организованных белковых масс в полости от спицы – слева в центре (ув. × 100). Окраска гематоксилином и эозином

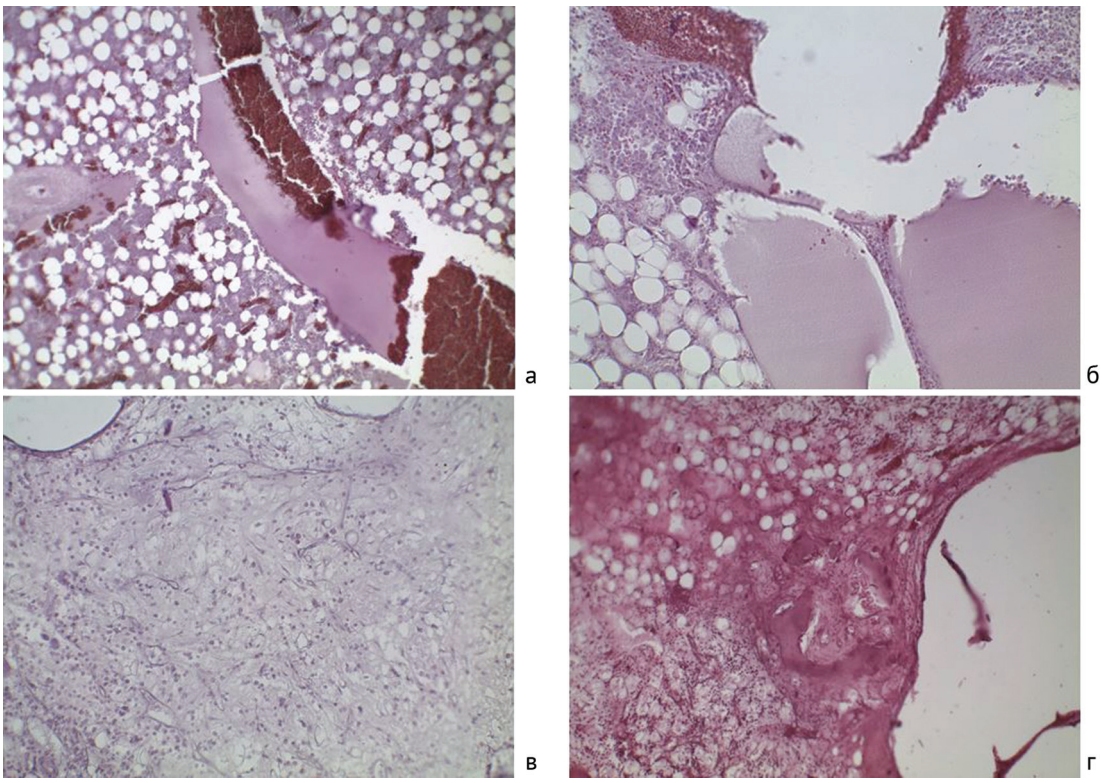

Рис. 2. Микрофото среза бедренной кости на 21-е сутки после установки инфицированной спицы Киршнера животным контрольной (а, б) и опытной (в, г) групп: а – лейкоцитарная инфильтрация, полнокровие сосудов (ув. × 100); б – капсула с кровоизлияниями и лейкоцитарной инфильтрацией (ув. × 200); в – мононуклеарная инфильтрация нежноволокнистой ткани (ув. × 200); г – скопления остеоида с образованием мелких костных балок – в центре фото (ув. × 200). Окраска та же

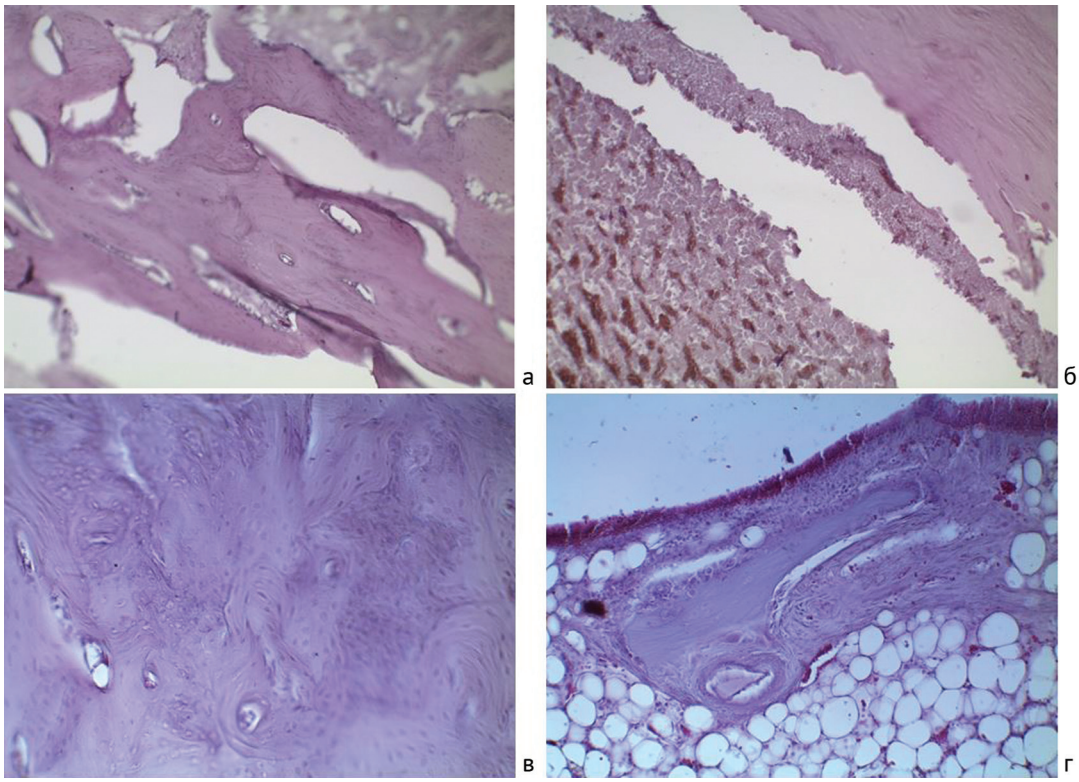

Рис. 3. Микрофото среза бедренной кости на 28-е сутки после установки инфицированной спицы Киршнера животным контрольной (а, б) и опытной (в, г) групп: а – декомпактизация кортикальной пластинки (ув. × 200); б – некротизированные костные фрагменты (вверху фото), полнокровие сосудов, лейкоцитарная инфильтрация (ув. х 100); в – неравномерное утолщение кортикальных пластинок (ув. × 100); г – сформированная фиброзная пластинка – по краю (ув. × 100). Окраска та же

ОБСУЖДЕНИЕ

Неудачи в лечении пациентов с инфекцией, ассоциированной с ортопедическими имплантатами, при условии качественно выполненной санации гнойного очага и удаления инфицированной конструкции обу-

словлены, как правило, неэффективностью системной антибактериальной терапии. Причинами этого может быть недостаточное кровоснабжение в зоне остеосклероза или наличие выраженных рубцовых изменений в области оперативного вмешательства, особенно после повторных операций. Формирование микробных биопленок (МБП) при имплантат-ассоциированных инфекциях также является одной из причин безуспешности антибиотикотерапии из-за повышенной устойчивости микробных клеток в составе МБП [18]

Несмотря на широкое локальное применение антибиотиков в составе костного цемента при лечении пациентов с ортопедической инфекцией, на сегодняшний день известно, что только 10–20 % добавленного антибиотика выходит из спейсера в очаг инфекции [12]. В проведенных нами ранее экспериментах in vitro было показано, что максимальная продолжительность антимикробной активности образцов из костного цемента с гентамицином и ванкомицином составляла 3 суток в отношении MRSA, 4 суток – в отношении *MSSA* и *E. Coli*, 5 суток – в отношении K. Pneumoniae [19]. Короткий срок высвобождения антибиотика из цементного спейсера, несомненно, может приводить к неэффективности локальной антибактериальной терапии (АБТ) и развитию рецидива инфекции.

Во всем мире активно идет разработка методов повышения эффективности локальной АБТ при ортопедической инфекции. Некоторые исследователи предлагают применять местное введение антибиотиков через катетер после проведения санирующей операции [20]. Другие авторы занимаются разработкой гелевых форм, в которые возможно интраоперационно добавлять различные антибиотики [21]. Однако до настоящего времени данная проблема не решена.

Предлагаемый нами состав антимикробной композиции, содержащий гентамицин и транексамовую кислоту, обусловлен широким применением активных составляющих этого антибиотика в комплексном лечении профильной категории пациентов. На ортопедическом рынке широко представлены костные цементы из полиметилметакрилата, импрегнированные гентамицином. Из биорезорбируемых материалов с гентамицином имеются следующие лекарственные формы: коллагеновые губки, антимикробные гели, костные аллографты и кальцийсодержащие гранулы. Системное использование транексамовой кислоты стало рутинной практикой для профилактики интра- и постоперационной кровопотери, в том числе и при ортопедических вмешательствах. Ведутся активные исследования, направленные на изучение локального применения транексамовой кислоты. По данным зарубежных авторов, интраартикулярное введение транексамовой кислоты по окончании операции тотального эндопротезирования коленного сустава позволило статистически значимо снизить интраоперационную кровопотерю и потребность в переливании аллогенной крови [22].

ЗАКЛЮЧЕНИЕ

Проведенное экспериментальное исследование позволило выбрать наиболее эффективный в отношении гемостаза состав композиции на основе ПВП с транексамовой кислотой, а также оценить динамику перифокальных реакций при применении отобранного образца с добавлением гентамицина для предупреждения развития остеомиелита при имплантации экспериментальным животным инфицированной конструкции. Наиболее стойкий гемостатический эффект был выявлен у полимерной антимикробной композиции, содержавшей в 1 мл 10 % раствора поливинилпирролидона (ПВП) 25 мг транексама. Данный вариант композиции показал наименьшее время остановки паренхиматозного кровотечения из мягкотканной раны печени крысы.

Обработка выбранным образцом инфицированной конструкции с использованием полимерной композиции перед имплантацией позволила снизить степень поражения костномозгового канала бедренной кости кролика инфекционным агентом, что было подтверждено менее выраженными признаками воспаления у животных опытной группы. О проявлении антифибринолитической активности транексамовой кислоты в составе изученной композиции свидетельствовало наличие продуктов деградации фибрина только в опытной группе. Кроме того, при использовании разработанной полимерной антимикробной композиции процессы реорганизации костной ткани протекали более интенсивно при меньшей площади некротических и некробиотических изменений.

Таким образом, полученные результаты по изучению эффективности новой полимерной антимикробной композиции показывают перспективность ее дальнейшего исследования.

ЛИТЕРАТУРА

1. Principles of Orthopedic Infection Management: textbook / Kates S., Borens O., eds. 1 Ed. Davos: AO Publishing, 2017. P. 189-212.
2. Результат эндопротезирования тазобедренного сустава после септического артрита / Н.М. Клюшин, А.В. Каминский, Ю.В. Абабков, А.М. Ермаков // Гений ортопедии. 2013. № 4. С.103-105.
3. Risk of subsequent revision after primary and revision total joint arthroplasty / K.L. Ong, E. Lau, J. Suggs, S.M. Kurtz, M.T. Manley // Clin. Orthop. Relat. Res. 2010. Vol. 468, No 11. P. 3070-3076. DOI: 10.1007/s11999-010-1399-0.
4. Руководство по хирургии тазобедренного сустава : в 2-х т. / под ред. Р.М. Тихилова, И.И. Шубнякова. СПб.: РНИИТО им. Р.Р.Вредена, 2015. Т. 2. С. 258-323.
5. Dependency issues in survival analyses of 55,782 primary hip replacements from 47,355 patients / S.A. Lie, L.B. Engesaeter, L.I. Havelin, H.K. Gjessing, S.E. Vollset // Stat. Med. 2004. Vol. 23, No 20. P. 3227-3240. DOI: 10.1002/sim.1905.
6. Значение клинико-рентгенологических исследований в диагностике и лечении больных с перипротезной инфекцией после эндопротезирования тазобедренного сустава / Н.М. Клюшин, А.М. Ермаков, Ю.В. Абабков, С.В. Кушнарев // Гений ортопедии. 2017. Т. 23, № 3. С. 341-345.
7. Infections of the musculoskeletal system. Basic principles, prevention, diagnosis and treatment / P.E. Ochsner, O. Borens, P.-M. Bodler, I. Broger, G. Eich, F. Hefti, T. Maurer, H. Nötzli, S. Seiler, D. Suvà, A. Trampuz, I. Uçkay, M. Vogt, W. Zimmerli. Switzerland, Grandvaux: Swiss Orthopaedics In-House, 2016. P. 21-25.
8. Two-stage treatment of hip periprosthetic joint infection is associated with a high rate of infection control but high mortality / K.R. Berend, A.V. Lombardi Jr., M.J. Morris, A.G. Bergeson, J.B. Adams, M.A. Sneller // Clin. Orthop. Relat. Res. 2013. Vol. 471, No 2. P. 510-518. DOI: 10.1007/s11999-012-2595-x.

9. Эффективность первого этапа двухэтапной ревизии при параэндопротезной инфекции тазобедренного сустава / Б. Лю, Р.М. Тихилов, И.И. Шубняков, В.Л. Разоренов, А.О. Денисов, С.А. Божкова, В.А. Артюх, О.А. Клиценко, З.А. Тотоев // Травматология и ортопедия России. 2014. № 3(73). С. 5-14.
10. The role and timing of treatment strategies during two-stage revision for periprosthetic joint infections / S. Minhas, R. Odono, K. Collins, J. Vigdorchik, R. Schwarzkopf // Bull. Hosp. Jt. Dis. 2017. Vol. 75, No 4. P. 246-247.
11. Elution of gentamicin and vancomycin from polymethylmethacrylate beads and hip spacers in vivo / K. Anagnostakos, P. Wilmes, E. Schmitt, J. Kelm // Acta Orthop. 2009. Vol. 80, No 2. P. 193-197. DOI: 10.3109/17453670902884700.
12. Zilberman M., Elsner J.J. Antibiotic-eluting medical devices for various applications // J. Control Release. 2008. Vol. 130, No 3. P. 202-215. DOI: 10.1016/j.jconrel.2008.05.020.
13. Vancomycin-loaded nano-hydroxyapatite pellets to treat MRSA-induced chronic osteomyelitis with bone defect in rabbits / J.L. Jiang, Y.F. Li, T.L. Fang, J. Zhou, X.L. Li, Y.C. Wang, J. Dong // Inflamm. Res. 2012. Vol. 61, No 3. P. 207-215. DOI: 10.1007/s00011-011-0402-x.
14. Antibiotic modification of native grafts: improving upon nature's scaffolds / C. Ketonis, C.S. Adams, S. Barr, A. Aiyer, I.M. Shapiro, J. Parvizi, N.J. Hickok // Tissue Eng. Part A. 2010. Vol. 16, No 6. P. 2041-2049. DOI: 10.1089/ten.TEA.2009.0610.
15. Божкова С.А., Новокшонова А.А., Конев В.А. Современные возможности локальной антибиотикотерапии перипротезной инфекции и остеомиелита (обзор литературы) // Травматология и ортопедия России. 2015. № 3(77). С. 92-107.
16. Efficacy of antibiotic-impregnated cement in total hip replacement / J. Parvizi, K.J. Saleh, P.S. Ragland, A.E. Pour, M.A. Mont // Acta Orthop. 2008. Vol. 79, No 3. P. 335-341. DOI: 10.1080/17453670710015229.
17. Survival strategies of infectious biofilms / C.A. Fux, J.W. Costerton, P.S. Stewart, P. Stoodley // Trends Microbiol. 2005. Vol. 13, No 1. P. 34-40. DOI: 10.1016/j.tim.2004.11.010.
18. Biodegradable antibiotic delivery systems / M. El-Husseiny, S. Patel, R.J. MacFarlane, F.S. Haddad // J. Bone Joint Surg. Br. 2011. Vol. 93, No 2. P. 151-157. DOI: 10.1302/0301-620X.93B2.24933.
19. Результаты применения фосфомицина для импрегнации остеозамещающих материалов при лечении хронического остеомиелита / В.А. Конев, С.А. Божкова, Г.И. Нетылько, А.В. Афанасьев, В.П. Румакин, Е.М. Полякова, А.Н. Рукина, Д.Г. Парфеев // Травматология и ортопедия России. 2016. Т. 22, № 2. С. 43-56.
20. Whiteside L.A., Roy M.E. One-stage revision with catheter infusion of intraarticular antibiotics successfully treats infected THA // Clin. Orthop. Relat. Res. 2017. Vol. 475, No 2. P. 419-429. DOI: 10.1007/s11999-016-4977-y.
21. Antibacterial resorbable coating of orthopaedic implants: an in vitro and in vivo study / E. Meani, M. Fini, G. Giavaresi, L. Drago, C.L. Romanò // Orthop. Proc. 2018. Vol. 96-B, No Suppl. 11 (A supplement to The Bone & Joint Journal).
22. Can local administration of tranexamic acid during total knee arthroplasty reduce blood loss and transfusion requirements in the absence of surgical drains? / J.D. Craik, S.A. Ei Shafie, A.G. Kidd, R.S. Twyman // Eur. J. Orthop. Surg. Traumatol. 2014. Vol. 24, No 3. P. 379-384. DOI: 10.1007/s00590-013-1206-1.

REFERENCES

1. Kates S., Borens O., eds. *Principles of Orthopedic Infection Management: textbook*. 1 Ed. Davos, AO Publishing, 2017, pp. 189-212.
2. Kliushin N.M., Kaminskii A.V., Ababkov Iu.V., Ermakov A.M. Rezultat endoprotezirovaniia tazobedrennogo sustava posle septicheskogo artrita [A result of the hip replacement after septic arthritis]. *Genij Ortopedii*, 2013, no. 4, pp.103-105. (in Russian)
3. Ong K.L., Lau E., Suggs J., Kurtz S.M., Manley M.T. Risk of subsequent revision after primary and revision total joint arthroplasty. *Clin. Orthop. Relat. Res.*, 2010, vol. 468, no. 11, pp. 3070-3076. DOI: 10.1007/s11999-010-1399-0.
4. Tikhilov R.M., Shubniakov I.I., eds. *Rukovodstvo po khirurgii tazobedrennogo sustava: v 2-kh t.* [Hip Surgery Manual. In 2 Vol.]. SPb., RNIITO im. R.R.Vredena, 2015, vol. 2. pp. 258-323. (in Russian)
5. Lie S.A., Engesaeter L.B., Havelin L.I., Gjessing H.K., Vollset S.E. Dependency issues in survival analyses of 55,782 primary hip replacements from 47,355 patients. *Stat. Med.*, 2004, vol. 23, no. 20, pp. 3227-3240. DOI: 10.1002/sim.1905.
6. Kliushin N.M., Ermakov A.M., Ababkov Iu.V., Kushnarev S.V. Znachenie kliniko-rentgenologicheskikh issledovanii v diagnostike i lechenii bolnykh s periproteznoi infektsiei posle endoprotezirovaniia tazobedrennogo sustava [The importance of clinical and radiological evaluation in the diagnosis and treatment of periprosthetic joint infection following hip arthroplasty]. *Genij Ortopedii*, 2017, vol. 23, no. 3, pp. 341-345. (in Russian)
7. Ochsner P.E., Borens O., Bodler P.-M., Broger I., Eich G., Hefti F., Maurer T., Nötzli H., Seiler S., Suvà D., Trampuz A., Uçkay I., Vogt M., Zimmerli W. *Infections of the musculoskeletal system. Basic principles, prevention, diagnosis and treatment*. Switzerland, Grandvaux, Swiss Orthopaedics In-House, 2016, pp. 21-25.
8. Berend K.R., Lombardi A.V. Jr., Morris M.J., Bergeson A.G., Adams J.B., Sneller M.A. Two-stage treatment of hip periprosthetic joint infection is associated with a high rate of infection control but high mortality. *Clin. Orthop. Relat. Res.*, 2013, vol. 471, no. 2, pp. 510-518. DOI: 10.1007/s11999-012-2595-x.
9. Liu B., Tikhilov R.M., Shubniakov I.I., Razorenov V.L., Denisov A.O., Bozhkova S.A., Artiukh V.A., Klitsenko O.A., Totoev Z.A. Effektivnost pervogo etapa dvukhetapnoi revizii pri paraendoproteznoi infektsii tazobedrennogo sustava [Effectiveness of the first stage of the two-stage revision for periprosthetic infection of the hip]. *Travmatologiia i Ortopediia Rossii*, 2014, no. 3(73), pp. 5-14. (in Russian)
10. Minhas S., Odono R., Collins K., Vigdorchik J., Schwarzkopf R. The role and timing of treatment strategies during two-stage revision for periprosthetic joint infections. *Bull. Hosp. Jt. Dis.*, 2017, vol. 75, no. 4, pp. 246-247.
11. Anagnostakos K., Wilmes P., Schmitt E., Kelm J. Elution of gentamicin and vancomycin from polymethylmethacrylate beads and hip spacers in vivo. *Acta Orthop.*, 2009, vol. 80, no. 2, pp. 193-197. DOI: 10.3109/17453670902884700.
12. Zilberman M., Elsner J.J. Antibiotic-eluting medical devices for various applications. *J. Control Release*, 2008, vol. 130, no. 3, pp. 202-215. DOI: 10.1016/j.jconrel.2008.05.020.
13. Jiang J.L., Li Y.F., Fang T.L., Zhou J., Li X.L., Wang Y.C., Dong J. Vancomycin-loaded nano-hydroxyapatite pellets to treat MRSA-induced chronic osteomyelitis with bone defect in rabbits. *Inflamm. Res.*, 2012, vol. 61, no. 3, pp. 207-215. DOI: 10.1007/s00011-011-0402-x.
14. Ketonis C., Adams C.S., Barr S., Aiyer A., Shapiro I.M., Parvizi J., Hickok N.J. Antibiotic modification of native grafts: improving upon nature's scaffolds. *Tissue Eng. Part A*, 2010, vol. 16, no. 6, pp. 2041-2049. DOI: 10.1089/ten.TEA.2009.0610.
15. Bozhkova S.A., Novokshonova A.A., Konev V.A. Sovremennye vozmozhnosti lokalnoi antibiotikoterapii periproteznoi infektsii i osteomielita (obzor literatury) [Modern possibilities of local antibiotic therapy of periprosthetic infection and osteomyelitis (review of the literature)]. *Travmatologiia i Ortopediia Rossii*, 2015, no. 3(77), pp. 92-107. (in Russian)
16. Parvizi J., Saleh K.J., Ragland P.S., Pour A.E., Mont M.A. Efficacy of antibiotic-impregnated cement in total hip replacement. *Acta Orthop.*, 2008, vol. 79, no. 3, pp. 335-341. DOI: 10.1080/17453670710015229.
17. Fux C.A., Costerton J.W., Stewart P.S., Stoodley P. Survival strategies of infectious biofilms. *Trends Microbiol.*, 2005, vol. 13, no. 1, pp. 34-40. DOI: 10.1016/j.tim.2004.11.010.
18. El-Husseiny M., Patel S., MacFarlane R.J., Haddad F.S. Biodegradable antibiotic delivery systems. *J. Bone Joint Surg. Br.*, 2011, vol. 93, no. 2, pp. 151-157. DOI: 10.1302/0301-620X.93B2.24933.
19. Konev V.A., Bozhkova S.A., Netylko G.I., Afanasev A.V., Rumakin V.P., Poliakova E.M., Rukina A.N., Parfeev D.G. Rezultaty primeneniia fosfomitsina dlia impregnatsii osteozameshchaiushchikh materialov pri lechenii khronicheskogo osteomielita [Results of fosfomycin use for impregnation of bone-substituting materials when treating chronic osteomyelitis]. *Travmatologiia i Ortopediia Rossii*, 2016, vol. 22, no. 2, pp. 43-56. (in Russian)
20. Whiteside L.A., Roy M.E. One-stage revision with catheter infusion of intraarticular antibiotics successfully treats infected THA. *Clin. Orthop. Relat. Res.*, 2017, vol. 475, no. 2, pp. 419-429. DOI: 10.1007/s11999-016-4977-y.

21. Meani E., Fini M., Giavaresi G., Drago L., Romanò C.L. Antibacterial resorbable coating of orthopaedic implants: an in vitro and in vivo study. *Orthop. Proc.*, 2018, vol. 96-B, no. Suppl. 11.
22. Craik J.D., Ei Shafie S.A., Kidd A.G., Twyman R.S. Can local administration of tranexamic acid during total knee arthroplasty reduce blood loss and transfusion requirements in the absence of surgical drains? *Eur. J. Orthop. Surg. Traumatol.*, 2014, vol. 24, no. 3, pp. 379-384. DOI: 10.1007/s00590-013-1206-1.

Рукопись поступила 05.12.2018

Сведения об авторах:

1. Кочиш Андрей Александрович,
ФГБУ "РНИИТО им. Р.Р. Вредена" Минздрава России, г. Санкт-Петербург, Россия,
Email: kochishman@gmail.com
2. Божкова Светлана Анатольевна, д. м. н., профессор,
ФГБУ "РНИИТО им. Р.Р. Вредена" Минздрава России, г. Санкт-Петербург, Россия
3. Нетылько Георгий Иванович, д. м. н.,
ФГБУ "РНИИТО им. Р.Р. Вредена" Минздрава России, г. Санкт-Петербург, Россия
4. Анисимова Лариса Иосифовна,
ФГБУ "РНИИТО им. Р.Р. Вредена" Минздрава России, г. Санкт-Петербург, Россия

Information about the authors:

1. Andrei A. Kochish, M.D.,
Vreden Russian Research Institute of Traumatology and Orthopedics, Saint Petersburg, Russian Federation,
Email: kochishman@gmail.com
2. Svetlana A. Bozhkova, M.D., Ph.D., Professor,
Vreden Russian Research Institute of Traumatology and Orthopedics, Saint Petersburg, Russian Federation
3. Georgii I. Netylko, M.D., Ph.D.,
Vreden Russian Research Institute of Traumatology and Orthopedics, Saint Petersburg, Russian Federation
4. Larisa I. Anisimova,
Vreden Russian Research Institute of Traumatology and Orthopedics, Saint Petersburg, Russian Federation