© Ирисметов М.Э., Таджиназаров М.Б., Холиков А.М., Шамшиметов Д.Ф., Усмонов Ф.М., 2019

УДК 616.728.3-018.36-072.1

DOI 10.18019/1028-4427-2019-25-1-38-41

Эндоскопическое лечение синдрома патологической медиопателлярной складки коленного сустава

М.Э. Ирисметов, М.Б. Таджиназаров, А.М. Холиков, Д.Ф. Шамшиметов, Ф.М. Усмонов

Республиканский специализированный научно-практический медицинский центр травматологии и ортопедии, г. Ташкент, Республика Узбекистан

Endoscopic treatment of pathological medial patella plica syndrome of the knee

M.E. Irismetov, M.B. Tadzhinazarov, A.M. Kholikov, D.F. Shamshimetov, F.M. Usmonov

Republican Specialized Scientific Practical Medical Center of Traumatology and Orthopaedics, Tashkent, the Republic of Uzbekistan

Цель. Оценка результатов артроскопического лечения пациентов с патологической медиопателлярной складкой коленного сустава. **Материалы и методы**. В исследование включено 230 больных с патологической медиопателлярной складкой коленного сустава. Средний возраст пациентов составил 40 ± 2,2 года. У 110 (47,8 %) пациентов ПМПС сочеталась с повреждением гиалинового хряща, у 75 (32,6 %) – с гипертрофией жирового тела Гоффа, у 45 (19,6 %) – с синовитом КС, в 53 (23 %) случаях – с дегенеративными изменениями медиального края надколенника. Для диагностики и оценки результатов лечения использованы критерии R.M. Sherman и R.W. Jackson, шкала Lysholm Tegner Knee Scoring Scale, УЗИ, рентгенологический метод, МРТ, артроскопия. Хирургическое лечение производилось разработанной нами методикой – артроскопическая резекция ПМПС с шейвированием и коагуляцией. **Результаты**. Гладкое течение отмечено у 52 (22,6 %) пациентов. Средние сроки госпитализации составили 12 ± 2 суток. Среди послеоперационных осложнений наблюдались рецидивирующие синовиты (16 %), ограничения движений в КС (27,8 %), боль в КС (49,6 %), гипотрофия мышц конечности (57,4 %), появление крепитации в суставе при движении (14,8 %). Сочетание 2-х и более осложнений встречалось у 65 (28,3 %) пациентов. Сроки полного восстановления функции сустава составили от 4 до 6 месяцев после операции. Средние значения по Lysholm Tegner Knee Scoring Scale в сроках более 4-х лет после операции составили 90 ± 5 баллов.
Ключевые слова: коленный сустав, патологическая медиопателлярная складка, артроскопия

Objective To evaluate the results of arthroscopic treatment of plica syndrome of the knee. **Material and methods** The study included 230 patients with plica syndrome of the knee. Their mean age was 40 ± 2.2 years. In 110 (47.8 %) patients, plica syndrome was combined with damage to the hyaline cartilage and in 75 (32.6 %) cases with Hoffa's fat pad hypertrophy. Forty-five (19.6 %) had synovitis and 53 (23 %) cases degenerative changes. Diagnosis and evaluation of results were based on R.M. Sherman and R.W. Jackson criteria, Lysholm Tegner Knee Scoring Scale, ultrasound, radiology, MRI and arthroscopy studies. Surgical treatment was performed with the technique developed at our clinic which included arthroscopic resection of the medial plica, shaving and coagulation. **Results** Postoperative period ran smoothly in 52 (22.6 %) patients. The average inpatient stay was 12 ± 2 days. Postoperative complications were recurrent synovitis (16 %), knee movement limitation (27.8 %), knee pain (49.6 %), limb muscle hypertrophy (57.4 %), and crepitus in the joint during movement (14.8 %). A combination of two or more of the complications occurred in 65 (28.3 %) patients. Knee function fully restored four to six months after the surgery. The average score on Lysholm Tegner Knee Scoring Scale after more than four years after surgery was 90 ± 5 points.
Keywords: knee, plica syndrome of the knee, arthroscopy

ВВЕДЕНИЕ

Патологическая медиопателлярная складка (ПМПС) – рудимент, остаток синовиальной оболочки, филогенетически развивается у каждого человека. Она нужна лишь во время эмбрионального развития, а после рождения постепенно нивелируется. В некоторых случаях этот процесс носит незавершенный характер, и в коленном суставе сохраняется остаток одной из перегородок, носящий название медиопателлярной складки (МПС).

Повреждения коленного сустава (КС), по данным многих авторов, которые нуждаются в оперативном лечении, составляют от 5 до 7 % от всех травм опорно-двигательного аппарата. Помимо костно-травматических изменений в КС особого внимания заслуживают повреждения капсульно-связочного аппарата [1–3].

Вследствие воспалительного процесса и утолщения МПС возникают проблемы в КС. Среди заболеваний не меньшую роль играет также патология синовиальных складок КС. Последние классифицируются в зависимости от расположения в соответствующих анатомических отделах коленного сустава: супрапателлярная, медиопателлярная, инфрапателлярная и латеропателлярная [4–6].

ПМПС составляет до 31 % от всех патологических состояний КС. В 100 % случаев ПМПС сочетается с повреждением гиалинового хряща, а в 28,3 % – с изменением жирового тела Гоффа [5–7].

На сегодняшний день эндоскопия является основным и наиболее эффективным методом диагностики и лечения патологии коленного КС, в частности, при наличии патологических складок КС [5–8].

Целью настоящего исследования является анализ результатов артроскопического лечения пациентов с ПМПС КС.

МАТЕРИАЛЫ И МЕТОДЫ

Фундаментом исследования явились 230 пациентов с диагнозом ПМПС КС, которые получили лечение в отделении спортивной травмы РСНПМЦТиО за период 2014–2017 гг. Из них 127 (55,2 %) мужчин и

Ирисметов М.Э., Таджиназаров М.Б., Холиков А.М., Шамшиметов Д.Ф., Усмонов Ф.М. Эндоскопическое лечение синдрома патологической медиопателлярной складки коленного сустава // Гений ортопедии. 2019. Т. 25, № 1. С. 38-41. DOI 10.18019/1028-4427-2019-25-1-38-41

103 (44,8 %) женщины. Средний возраст больных составил 40 ± 2,2 года.

Диагноз выставлялся на основании данных клинического и инструментального обследования.

Необходимо отметить, что ПМПС у всех 230 пациентов сочеталась с другими патологиями КС. Распределение больных по нозологиям представлено следующим образом: у 110 (47,8 %) пациентов ПМПС диагностирована в сочетании с повреждением гиалинового хряща, у 75 (32,6 %) – с гипертрофией жирового тела Гоффа, у 45 (19,6 %) – с синовитом КС. В 53 (23 %) случаях ПМПС сочеталась с дегенеративными изменениями медиального края надколенника.

Хроническая травматизация КС встречалась у большинства пациентов (n = 144), остальные 86 поступали с острой травмой.

Для диагностики ПМПС использованы критерии, описанные R.M. Sherman и R.W. Jackson: 1) анамнестические данные и клинические признаки; 2) неэффективность консервативной терапии; 3) при диагностической артроскопии определяется картина аваскулярной перестройки краёв ПМПС, которые контактируют с медиальным мыщелком бедренной кости во время сгибательно-разгибательных движений, других каких-либо патологических изменений нами обнаружено не было.

Из неинвазивных инструментальных методов были использованы УЗИ, рентгенологический и МРТ-диагностика. На рентгенограммах КС (первичный этап обследования) определялся неспецифический признак гипертрофированной связки. УЗИ, по нашим данным, ввиду сложной визуализации данным методом, имело низкую чувствительность при диагностике ПМПС.

МРТ, как наиболее информативная методика, использована у подавляющего большинства, 208 пациентов (90,4 %). Для визуализации МПС с помощью МРТ наиболее информативными считают Т2- или протонновзвешенные изображения в сагиттальной и аксиальной плоскостях с использованием режима жироподавления или без него. МПС имеет низкий МР-сигнал и без труда распознается в типичном месте на фоне небольшого количества внутрисуставной жидкости. С другой стороны, следует всегда обращать внимание не только на размер складки и ее расположение относительно медиального мыщелка, но также на состояние суставного хряща в медиальной фасетке надколенника, мыщелке бедра и на жалобы пациента. Крупный размер МПС может затруднить осмотр медиальных отделов сустава при артроскопии [9].

После объективного осмотра, тщательного сбора анамнеза, изучения данных инструментальной диагностики и неэффективности консервативной терапии, с целью постановки окончательного диагноза применялась артроскопия по стандартной методике на оборудовании фирмы Karl Storz.

Все исследуемые пациенты были подвержены хирургическому лечению по разработанной в нашем центре методике – артроскопическая резекция ПМПС с шейвированием и коагуляцией. Операции выполнялись под спинальной и общей внутривенной анестезией. Были использованы передне-латеральные и передне-медиальные доступы. Артроскоп вводился в КС через передне-латеральный доступ, при этом передне-медиальный доступ служил для введения артроскопических инструментов (щупа, различных кусачек, артроскопических ножниц, шейвера, коагулятора или других необходимых инструментов). Иссечение ПМПС производилось полностью и тщательно до неизмененных тканей, с той целью, чтобы не оставить в полости КС отдельных частей патологической складки. При этом ход вмешательства контролировался видеомонитором, и производилась постоянная видеозапись.

Динамическое клиническое обследование с оценкой функции КС, анализом стабильности и наличия симптомов (боль, отечность колена, чувство неустойчивости при физической нагрузке) непосредственно после травмы и до операции, а также в отдаленные сроки проводилось у каждого пациента.

Состояние КС и результаты после артроскопического лечения оценивали по международной шкале Tegner Lysholm Knee Scoring Scale в балльном эквиваленте по следующим параметрам: хромота, использование дополнительной опоры при ходьбе, наличие блоков в суставе, неустойчивость, боль и отечность при физической нагрузке. Также оценивалась возможность подъема по лестнице и сидение на корточках. Далее проведена статистическая обработка результатов оценки оперированного КС по шкале Lysholm Tegner Knee Scoring Scale.

РЕЗУЛЬТАТЫ

У 52 (22,6 %) пациентов ранний послеоперационный период протекал гладко, отмечалось снижение и исчезновение болевого синдрома в КС. Средние сроки лечения в стационаре составили 12 ± 2 суток.

Среди ранних (до 6 недель) послеоперационных осложнений отмечены рецидивирующие синовиты в 37 (16 %) случаях, ограничения движений в КС – в 64 (27,8 %) случаях, боль в КС – в 114 (49,6 %), гипотрофия мышц конечности – в 132 (57,4 %), появление крепитации в суставе при движении – в 34 (14,8 %) случаях. Сочетание 2-х и более вышеуказанных осложнений встречалось у 65 (28,3 %) пациентов.

В случаях осложненного раннего послеоперационного периода были проведены внутрисуставные инъекции противовоспалительных средств.

Полное восстановление функции КС наблюдалось у всех больных в сроках наблюдения от 4 до 6 месяцев после операции. Неудовлетворительных результатов в отдаленном периоде (до 4-х лет) не зафиксировано. Осложнений не было.

Отдаленные результаты хирургического артроскопического лечения ПМПС КС нами были проанализированы на основании жалоб, клинических данных и данных объективного осмотра, МР-диагностики и по шкале Lysholm Tegner Knee Scoring Scale.

При анализе данных, полученных с применением шкалы Lysholm Tegner Knee Scoring Scale, статистически отмечалась тенденция к увеличению средних значений баллов после операции до 90 ± 5, без тенденции к ухудшению ($p < 0,05$).

Клинический пример. Пациентка Г., 1990 г.р. Диагноз: патологическая ПМПС КС. Жалобы на ноющие боли, ограничение движений и преходящее блокирование левого КС. При МРТ – обследовании КС

отмечено утолщение в области медиального отдела сустава в виде тяжа. Другой патологии не выявлено. Пальпаторно боли отмечаются по передне-медиальной стороне левого КС, симптом Байкова положительный, Холдинг-тест положительный, Лахман-тест и симптомы переднего и заднего выдвижного ящика и боковых связок отрицательные.

После сбора анамнеза, клинических данных и МРТ пациентке произведена артроскопия левого КС под спинномозговым обезболиванием. В медиальном отделе сустава выявлена утолщенная, плотная МПС, ущемленная между внутренним краем надколенника и передневнутренним отделом медиального мыщелка левой бедренной кости. Другие структуры КС были без изменений.

После операции пациентка выписана через 3 дня. После проведения артроскопии при данной патологии ведущее место в комплексе средств функциональной терапии занимала лечебная гимнастика КС. Целью ЛФК являлась защита КС от перенапряжения, улучшение регенерация мягких тканей, возврат амплитуды сгибания и разгибания в суставе и восстановление силы мышц. В целом пациентка отмечает улучшение качества жизни.

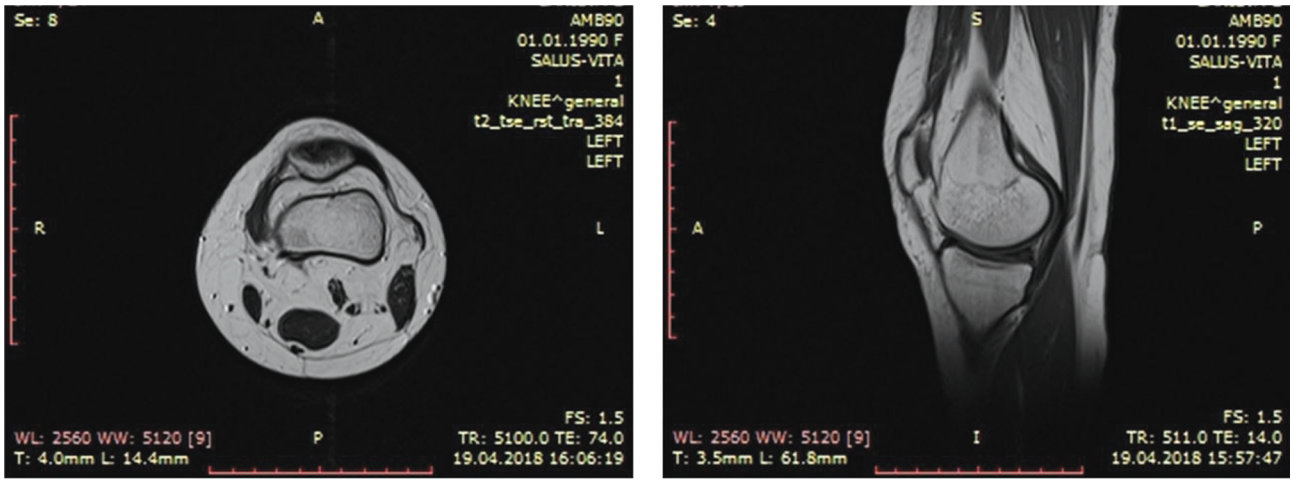

Рис. 1. МРТ-сканы: ПМПС левого КС

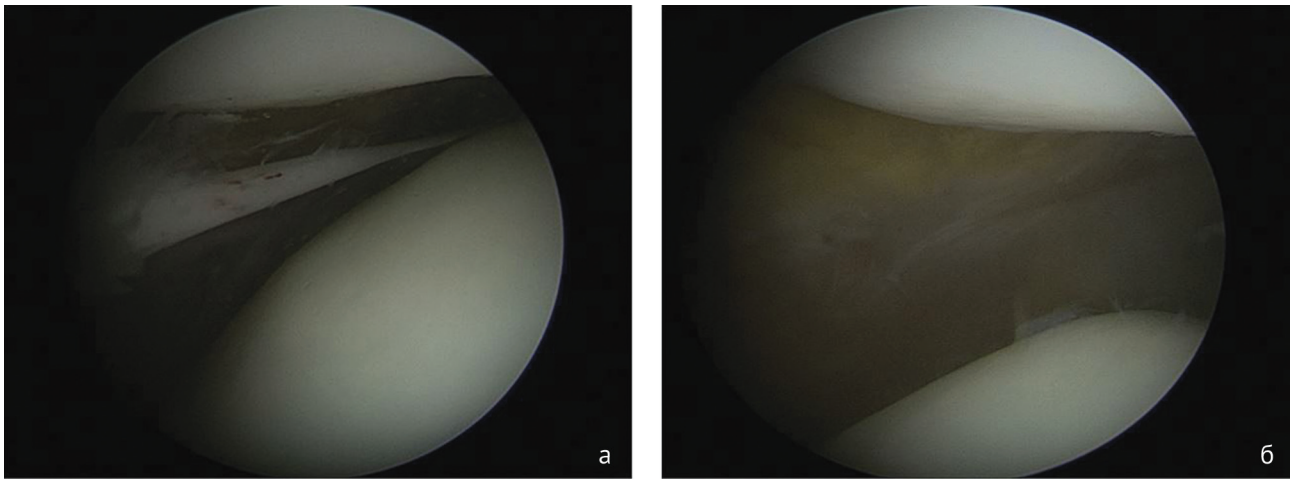

Рис. 2. Артроскопическая картина до (а) и после иссечения (б) ПМПС КС

ОБСУЖДЕНИЕ

Бесспорно, на сегодняшний день артроскопия является достоверным методом диагностики и лечения не только ПМПС, но и других патологий КС. Методика позволяет изучить внутрисуставную структуру в физиологических условиях.

Общепризнанными преимуществами артроскопии являются сокращение процесса послеоперационного восстановления и увеличение шансов успеха проведения операции. Также степень повреждения внутри- и околосуставных тканей намного ниже по сравнению с открытой операцией, а послеоперационные рубцы менее заметны, благодаря незначительной величине надрезов. Это обстоятельство особенно удобно для профессиональных спортсменов, которые часто сталкиваются с повреждениями КС и при этом должны быстро восстанавливаться.

Из литературы известно несколько методик и вариантов артроскопической хирургии ПМПС. В своем проспективном исследовании Vijay D. Shetty и соавт. у 48 пациентов с установленным диагнозом ПМПС КС и применением артроскопической резекции МПС добились хороших и отличных результатов в 39 (81,25 %) случаях, а диагностическая точность артроскопии при данной патологии составила 91,7 % [3].

Исследования, проведенные P. Jemelik и соавт. на основе результатов 1408 артроскопий, показали, что в 34 % случаев лечение ПМПС артроскопической резекцией приводит к полному исчезновению болевого синдрома (оценка по шкале VAS (Visual Analogue pain Scale) составила 0 баллов), а возврат к прежней спортивной активности наблюдался у 65,8 % пациентов [9].

Технические аспекты методики артроскопической хирургии ПМПС КС, используемой в нашей клинике, предполагают применение стандартного доступа с резекцией, шейвированием и коагуляцией МПС. При этом этап шейвирования предусматривает удаление МПС, включая участки измененной ткани синовиальной оболочки, а коагуляция обеспечивает минимизацию рецидива заболевания.

ВЫВОДЫ

Лечебно-диагностическая программа должна включать раннее выявление ПМПС КС и начало консервативной терапии с применением современных инструментальных методов визуализации (УЗИ, МРТ), при неэффективности которой проводится диагностическая артроскопия.

Хирургическое лечение пациентов с ПМПС предложенной артроскопической методикой позволяет в оптимальные сроки восстановить функцию КС, вернуть пациентов к привычной деятельности и улучшить качество их жизни. Стойкие отдаленные положительные результаты наблюдаются у 100 % пролеченных больных.

ЛИТЕРАТУРА

1. Андреева Т.М., Огрызко Е.В., Попова М.П. Травматизм, ортопедическая заболеваемость, состояние травматолого-ортопедической помощи населению России : справочник / М-во здравоохранения и соц. развития; ФГУ ЦИТО им. Н.Н. Приорова. М., 2007. С. 2-4.
2. Schindler O.S. Knee. Synovial plicae of the knee // Current Orthopaedics. 2004. Vol. 18. P. 210-219.
3. Clinical diagnosis of medial plica syndrome of the knee: a prospective study / V.D. Shetty, S.L. Vowler, S. Krishnamurthy, A.E. Halliday // J. Knee Surg. 2007. Vol. 20, No 4. P. 277-280.
4. Dupont J.Y. Synovial plicae of the knee. Controversies and review // Clin. Sports Med. 1997. Vol. 16, No 1. P. 87-122.
5. Medial synovial plica / A. Blok, W. Weiss, T. Dolata, M. Szczepaniec // Ortop. Traumatol. Rehabil. 2005. Vol. 7, No 4. P. 397-400.
6. Histological changes in the symptomatic mediopatellar plica / C. Farkas, Z. Hargitai, L. Gáspár, A. Kuki, Z. Csernátony, K. Szepesi // Knee. 2004. Vol. 11, No 2. P. 103-108. DOI: 10.1016/S0968-0160(02)00143-6.
7. Dupont J.Y. Synovial plicae of the knee. Controversies and review // Clin. Sports Med. 1997. Vol. 16, No 1. P. 87-122.
8. Jemelik P., Strover A.E., Evans G. Results of resection of medial patellar plica through a supero-lateral portal as a main arthroscopic procedure // Acta Chir. Orthop. Traumatol. Cech. 2008. Vol. 75, No 5. P. 369-374.
9. Витько Н.К., Филистеев П.А., Морозов С.П. Клиническое значение и МР-диагностика синовиальных складок коленного сустава (обзор литературы) // Медицинская визуализация. 2013. № 4. С. 103-110.

REFERENCES

1. Andreeva T.M., Ogryzko E.V., Popova M.P. *Travmatizm, ortopedicheskaia zabolevaemost, sostoianie travmatologo-ortopedicheskoi pomoshchi naseleniiu rossii: spravochnik* [Traumatism, orthopedic morbidity, the state of traumatologic-and-orthopedic care to the population of Russia: reference book]. M-vo Zdravookhraneniia i Sots. Razvitiia, FGU TsITO im. N.N. Priorova. M., 2007, pp. 2-4. (in Russian)
2. Schindler O.S. Knee. Synovial plicae of the knee. *Current Orthopaedics*, 2004, vol. 18, pp. 210-219.
3. Shetty V.D., Vowler S.L., Krishnamurthy S., Halliday A.E. Clinical diagnosis of medial plica syndrome of the knee: a prospective study. *J. Knee Surg*., 2007, vol. 20, no. 4, pp. 277-280.
4. Dupont J.Y. Synovial plicae of the knee. Controversies and review. *Clin. Sports Med*., 1997, vol. 16, no. 1, pp. 87-122.
5. Blok A., Weiss W., Dolata T., Szczepaniec M. Medial synovial plica. *Ortop. Traumatol. Rehabil*., 2005, vol. 7, no. 4, pp. 397-400.
6. Farkas C., Hargitai Z., Gáspár L., Kuki A., Csernátony Z., Szepesi K. Histological changes in the symptomatic mediopatellar plica. *Knee*, 2004, vol. 11, no. 2, pp. 103-108. DOI: 10.1016/S0968-0160(02)00143-6.
7. Dupont J.Y. Synovial plicae of the knee. Controversies and review. *Clin. Sports Med*., 1997, vol. 16, no. 1, pp. 87-122.
8. Jemelik P., Strover A.E., Evans G. Results of resection of medial patellar plica through a supero-lateral portal as a main arthroscopic procedure. *Acta Chir. Orthop. Traumatol. Cech*., 2008, vol. 75, no. 5, pp. 369-374.
9. Vitko N.K., Filisteev P.A., Morozov S.P. Klinicheskoe znachenie i MR-diagnostika sinovialnykh skladok kolennogo sustava (obzor literatury) [Clinical value and MR-diagnosis of the knee synovial plicae (review of the literature)]. *Meditsinskaia Vizualizatsiia*, 2013, no. 4, pp. 103-110. (in Russian)

Рукопись поступила 15.10.2018

Сведения об авторах:

1. Ирисметов Муроджон Эргашевич, д. м. н.,
   Республиканский специализированный научно-практический медицинский центр травматологии и ортопедии, г. Ташкент, Республика Узбекистан
2. Таджиназаров Муродбек Баходирович,
   Республиканский специализированный научно-практический медицинский центр травматологии и ортопедии, г. Ташкент, Республика Узбекистан,
   Email: tadjinazarov_murod88@mail.ru
3. Холиков Алишер Мухаммадович,
   Республиканский специализированный научно-практический медицинский центр травматологии и ортопедии, г. Ташкент, Республика Узбекистан
4. Шамшиметов Дилшод Файзахматович,
   Республиканский специализированный научно-практический медицинский центр травматологии и ортопедии, г. Ташкент, Республика Узбекистан
5. Усмонов Фаррух Махамаджонович,
   Республиканский специализированный научно-практический медицинский центр травматологии и ортопедии, г. Ташкент, Республика Узбекистан

Information about the authors:

1. Murodzhon E. Irismetov, M.D., Ph.D.,
   Republican Specialized Scientific Practical Medical Center of Traumatology and Orthopaedics, Tashkent, the Republic of Uzbekistan
2. Murodbek B. Tadzhinazarov, M.D.,
   Republican Specialized Scientific Practical Medical Center of Traumatology and Orthopaedics, Tashkent, the Republic of Uzbekistan; Email: tadjinazarov_murod88@mail.ru
3. Alisher M. Kholikov, M.D.,
   Republican Specialized Scientific Practical Medical Center of Traumatology and Orthopaedics, Tashkent, the Republic of Uzbekistan
4. Dilshod F. Shamshimetov, M.D.,
   Republican Specialized Scientific Practical Medical Center of Traumatology and Orthopaedics, Tashkent, the Republic of Uzbekistan
5. Farrukh M. Usmonov, M.D.,
   Republican Specialized Scientific Practical Medical Center of Traumatology and Orthopaedics, Tashkent, the Republic of Uzbekistan