© Группа авторов, 2017

УДК 616.728.3-003.4-089.227.843-77

DOI 10.18019/1028-4427-2017-23-3-359-363

# *Клинический случай эндопротезирования коленного сустава у пациента с гигантской кистой медиального мениска*

**И.М. Пивень[1], С.В. Елфимов[1], М.С. Лыков[1,2], И.А. Пелевин[1,2]**

[1]ГБУЗ СО «ЦСВМП «Уральский институт травматологии и ортопедии им. В.Д. Чаклина», г. Екатеринбург, Россия
[2]ГБОУ ВПО «Уральский государственный медицинский университет» Минздрава России, г. Екатеринбург, Россия

# *Knee arthroplasty in patient with a giant medial meniscal cyst: case report*

**I.M. Piven[1], S.V. Elfimov[1], M.S. Lykov[1,2], I.A. Pelevin[1,2]**

[1]SBHI SR Centre of Specialized Types of Medical Care Ural Chaklin Research Institute of Traumatology and Orthopaedics, Ekaterinburg, Russia
[2]SBEI HPE Ural State Medical University of the RF Ministry of Health, Ekaterinburg, Russia

Гигантские кисты менисков встречаются достаточно редко. Клинические проявления кисты внутреннего мениска часто протекают бессимптомно или с небольшим болевым синдромом. Наиболее достоверным методом диагностики является магнитно-резонансная томография (МРТ) или компьютерная томография (КТ). В литературе описаны единичные случаи наблюдения и оперативного лечения гигантских кист. Длительное течение заболевания приводит к дегенеративным изменениям в коленном суставе и развитию гонартроза. В статье представлен результат успешного лечения пациента с гонартрозом III стадии и гигантской кистой медиального мениска. Постепенный рост образования в области коленного сустава наблюдался у пациента в течение 9 лет. Размер кисты превышал 11 см в диаметре. Оперативное лечение, включающее иссечение кисты мениска с последующей имплантацией эндопротеза коленного сустава, позволило достичь хорошего клинического результата лечения.
**Ключевые слова**: коленный сустав, мениск, киста, гонартроз, эндопротезирование

Giant meniscal cysts are quite rare. Clinical manifestations of the medial meniscal cyst are frequently either asymptomatic or with a mild pain. The most reliable diagnostic method is magnetic resonance imaging (MRI) or computed tomography (CT). Single cases of observation and surgical treatment of giant cysts were reported in the literature. Long course of the disease leads to degenerative changes in the knee and development of osteoarthritis. The article presents an outcome of successful treatment of a patient with grade III knee osteoarthritis and a giant medial meniscal cyst. The formation gradually grew in the knee area for 9 years. The dimension of the cyst was over 11 cm in diameter. The surgical treatment which included the excision of the meniscal cyst followed by knee arthroplasty provided a good clinical result.
**Keywords**: knee joint, meniscus, cyst, knee osteoarthritis, knee arthroplasty

## ВВЕДЕНИЕ

Клинические проявления кисты внутреннего мениска часто характеризуется бессимптомным течением и, как правило, являются находкой при проведении магнитно-резонансной томографии (МРТ) или компьютерной томографии (КТ) по поводу других видов суставной патологии. Частота их встречаемости составляет 4–5 % [1]. В 66 % они располагаются в медиальном отделе. Средний размер образований варьирует от 0,3 до 9 мм в диаметре [2]. Гигантские кисты встречаются достаточно редко. В литературе описаны лишь единичные случаи, когда максимальный размер кист достигал 5 см и 10 см в диаметре [1]. Пациенты с большей частотой обнаруживают у себя кисты в латеральном отделе коленного сустава из-за меньшей толщины мягких тканей в сравнении с медиальным отделом. Поэтому кисты медиального отдела в размерах, как правило, больше [3].

В 98 % случав медиальные кисты сопряжены с горизонтальным разрывом мениска. При этом повреждение переходит на капсулу сустава, в результате чего синовиальная жидкость может проходить между медиальной коллатеральной связкой и сухожилием полуперепончатой мышцы. После того, как жидкость выходит за пределы сустава, срабатывает клапанный механизм, что приводит к накоплению ее вне сустава, формированию капсулы и постепенному росту кисты [4]. На фоне имеющегося гонартроза массивные остеофиты медиального отдела могут маскировать кисту [3].

В литературе описаны единичные случаи оперативного лечения гигантских кист. В одном случае гигантская (10 см в диаметре) менисковая киста сопутствовала наличию у пациента гонартроза. При этом иссечение кисты выполнено одноэтапно с тотальным эндопротезированием коленного сустава [2].

## МАТЕРИАЛЫ И МЕТОДЫ

Представлен клинический случай одноэтапной операции: иссечения гигантской кисты медиального мениска с последующим эндопротезированием коленного сустава.

Больной И., 1969 г. р., поступил на лечение в ортопедическое отделение № 1 ФГБУ «УНИИТО им. В.Д. Чаклина» 11.03.2015 года с диагнозом: двусторонний гонартроз справа 3 стадии, слева 2 стадии, варус-

Пивень И.М., Елфимов С.В., Лыков М.С., Пелевин И.А. Клинический случай эндопротезирования коленного сустава у пациента с гигантской кистой медиального мениска // Гений ортопедии. 2017. Т. 23. № 3. С. 359-363. DOI 10.18019/1028-4427-2017-23-3-359-363

ная деформация на уровне правого коленного сустава. Гигантская киста внутреннего мениска правого коленного сустава. При поступлении пациент предъявлял жалобы на хромоту, боль в правом коленом суставе, усиливающуюся после нагрузки, а также на наличие образования большого размера по внутренней поверхности правого коленного сустава. Около 25 лет назад во время игры в футбол пациент получил удар по внутренней поверхности правого коленного сустава, после чего в этом месте появились боль и отек. Проводилось консервативное лечение по поводу повреждения внутреннего мениска. С 2006 года пациент отметил рост опухолевидного образования по внутренней поверхности коленного сустава. Обследован амбулаторно по месту жительства, установлен диагноз – гонартроз 2–3 стадии справа.

В 2008 году в Курганском НИИ травматологии и ортопедии выполнена артроскопия правого коленного сустава. Размеры опухолевидного образования на тот момент были небольшие. В период с 2008 года по 2011 год отмечен умеренный рост кисты. В 2011 году пациент обратился в УНИИТО им. В.Д. Чаклина с жалобами на боль, усиливающуюся после длительной нагрузки, деформацию на уровне правого коленного сустава. При осмотре по внутренней поверхности правого коленного сустава имелось безболезненное, неподвижное образование, плотное на ощупь, размером 120x100 мм, кожный покров над образованием не изменен.

На основании клинико-рентгенологических данных установлен диагноз: двусторонний гонартроз справа 3 стадии, слева 2 стадии, варусная деформация на уровне правого коленного сустава. По данным МРТ имелись рубцовые изменениями в области внутренней коллатеральной связки, внутренний мениск был поврежден и пролабировал под внутреннюю часть значительно утолщенной коллатеральной связки. При осмотре обращало на себя внимание значительных размеров образование по передневнутренней поверхности правого коленного сустава. Со слов пациента, значительное увеличение его в размерах произошло за последние 2 года. Варусная деформация на уровне правого коленного сустава составляла 10°. По внутренней поверхности правого коленного сустава с переходом на переднюю поверхность определялось округлое, опухолевидное образование диаметром около 120 мм, кожа над образованием не изменена; определялся симптом флюктуации, надколенник был латерально смещен и малоподвижен (рис. 1).

При движении отмечалась боль и крепитация в суставе. Амплитуда движений в правом коленном суставе составила 100° в сгибании, 0° в разгибании.

Были выполнены рентгенография (рис. 2), ультразвуковое исследование (УЗИ) и КТ правого коленного сустава (рис. 3).

Гигантская киста внутреннего мениска имела размеры 110 × 60 × 100 мм, определялось сужение суставной щели до контакта, склероз смежных суставных поверхностей, краевые остеофиты, хондроматоз.

С учетом клинических проявлений и рентгенологической картины 11.03.2015 г. пациенту было выполнено одномоментное удаление кисты и эндопротезирование правого коленного сустава цементным эндопротезом «Mathys» Balansys. Макроскопически препарат представлял собой округлое плотно-эластическое образование по внутренней поверхности коленного сустава размером 110 × 100 мм. Образование было иссечено вместе с плотной капсулой; на разрезе было заполнено желеобразным желтым содержимым. Определялось устье, через которое киста сообщалась с поврежденным мениском и полостью коленного сустава (рис. 4).

При гистологическом исследовании капсула образования представляла собой волокнистую соединительную ткань с очагами базофилии, с лимфоидными инфильтратами с прилегающим слизистым компонентом без эпителиальной выстилки, среди которой встречались участки клеток с пенистой цитоплазмой, гиперхромным крупным ядром, макрофаги, продуктивный васкулит, склероз.

Рис. 1. Внешний вид пациента при поступлении: а – стоя с упором на обе ноги, б – вид правого коленного сустава спереди

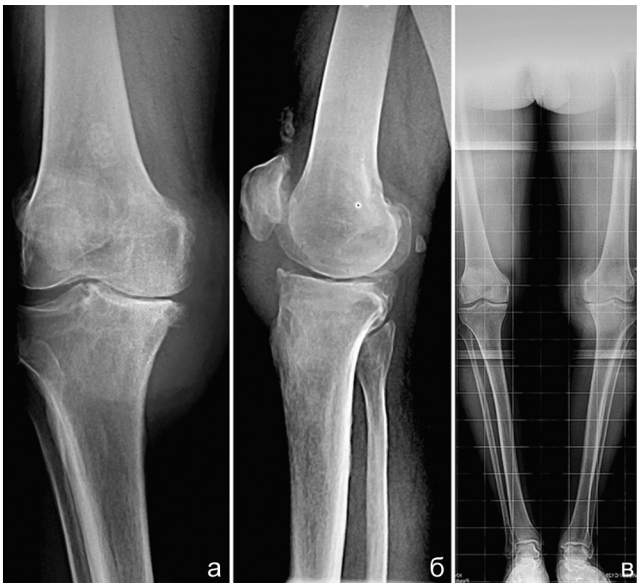


Рис. 2. Предоперационные рентгенограммы правого коленного сустава: а – прямая проекция; б – боковая проекция; в – осевая рентгенограмма нижних конечностей full leg – full spine

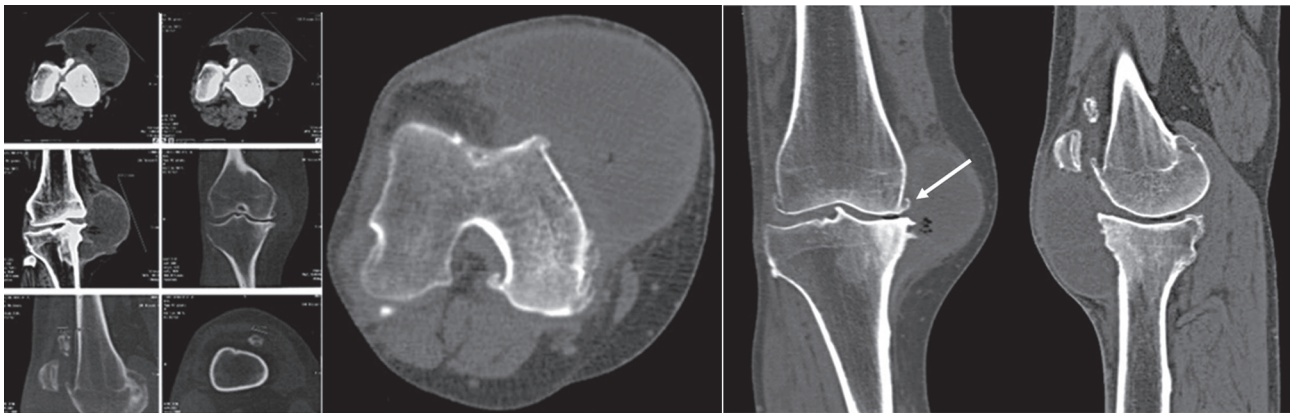

Рис. 3. Предоперационная компьютерная томография правого коленного сустава. Гигантская киста мениска (обозначена стрелкой) сообщается с полостью сустава

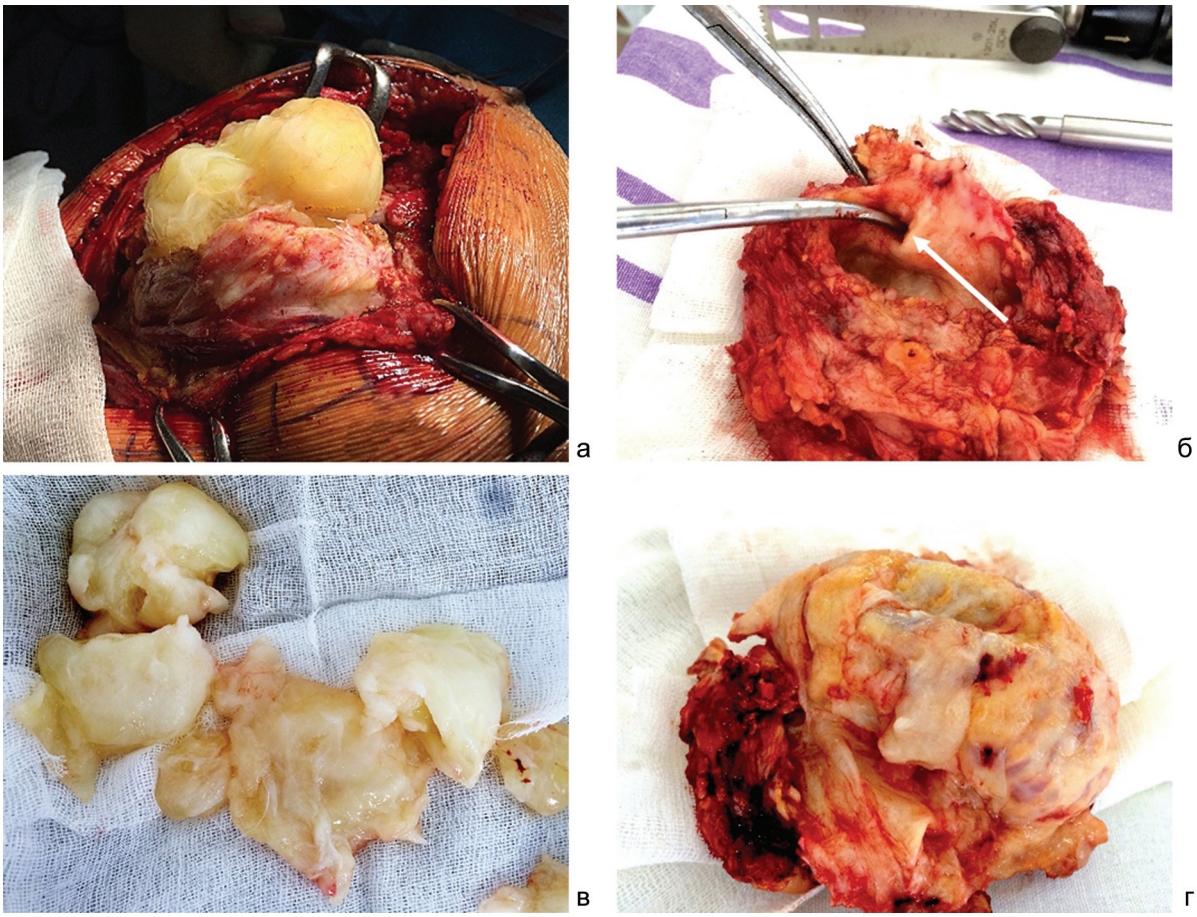


Рис. 4. Внешний вид гигантской кисты с ее содержимым: а – содержимое кисты; б – устье кисты обозначено стрелкой; в – содержимое кисты, г – вид кисты на разрезе

## РЕЗУЛЬТАТЫ И ОБСУЖДЕНИЕ

Послеоперационное ведение пациента проводилось в соответствии со стандартным протоколом реабилитации больных после эндопротезирования коленного сустава. С первых суток после операции была разрешена ходьба с осевой нагрузкой, проводилась разработка движений на аппарате continuous passive motion (CPM). В раннем послеоперационном периоде были явления синовита, с связи с чем выполнялись пункции коленного сустава. Проводилась противовоспалительная терапия с положительным эффектом. Заживление раны первичным натяжением. Амплитуда движений при выписке составила 100° в сгибании, 0° в разгибании. Осмотрен через 6 месяцев после операции (рис. 5).

Пациент жалоб не предъявляет, передвигается без дополнительной опоры, работает по специальности. Амплитуда движений в правом коленном суставе составляет в сгибании 110°, в разгибании 0°. На контрольных рентгенограммах биомеханическая ось правой нижней конечности восстановлена (рис. 6). По шкале KSS результат лечения оценивался как хороший (84 балла).

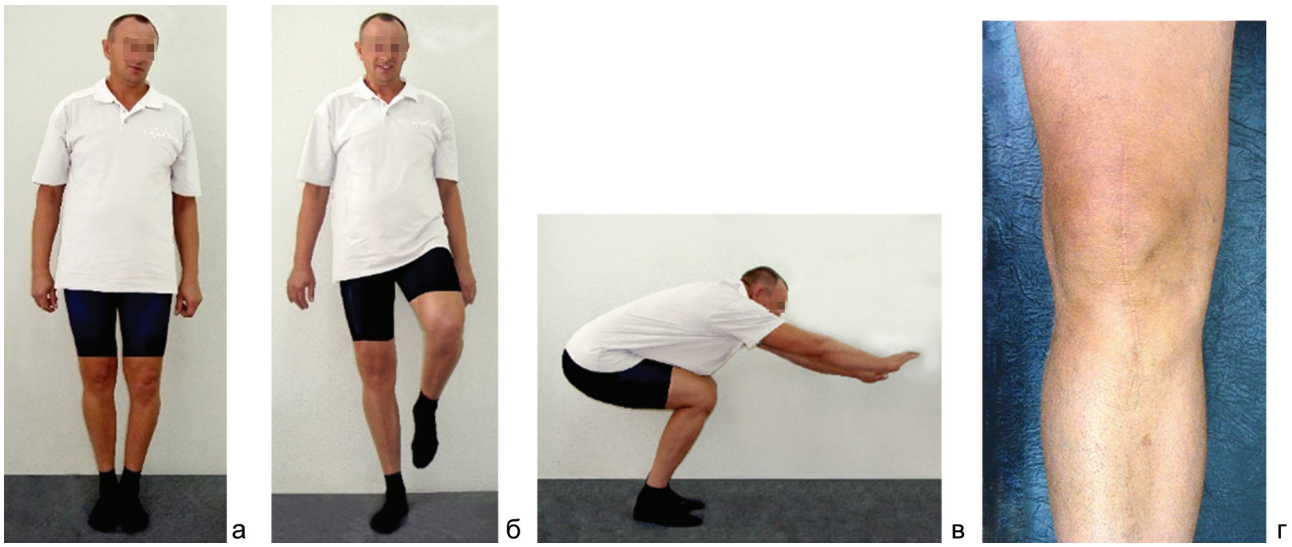


Рис. 5. Функциональный результат через 6 месяцев: а – пациент стоит с упором на обе ноги; б – с упором на правую ногу; в – сидя на корточках; г – вид правого коленного сустава спереди

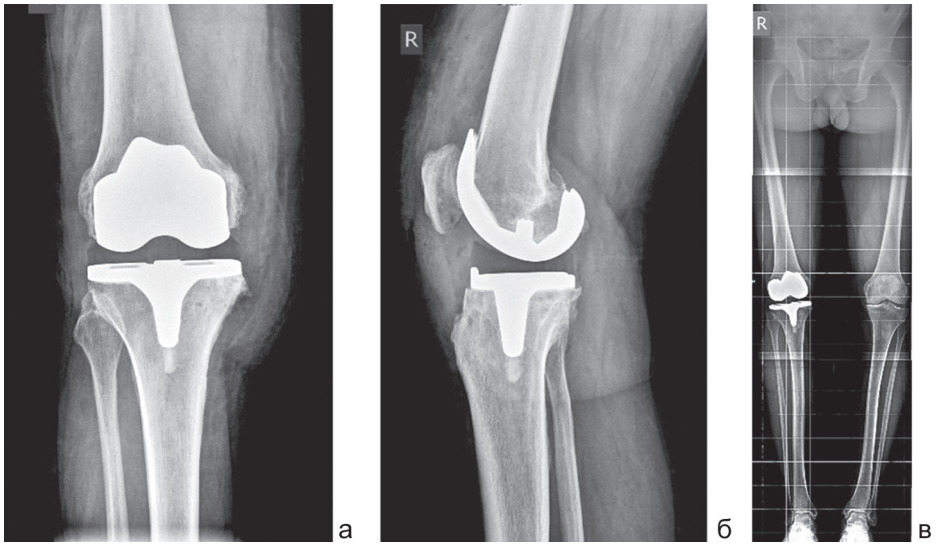


Рис. 6. Рентгенограммы после эндопротезирования правого коленного сустава: а – прямая проекция; б – боковая проекция; в – осевая рентгенограмма нижних конечностей full leg – full spine

## ВЫВОДЫ

Гигантская киста мениска – редкое заболевание, часто сопровождающееся его повреждением. Развитию ее способствует разрыв капсулы сустава, приводящий к сообщению полости сустава с параартикулярным пространством. Наиболее достоверными методами диагностики, на сегодняшний день, являются МРТ и КТ, дающие информацию о размере, локализации кисты и сопутствующей интраартикулярной патологии [5]. Все это на фоне повреждения мениска вызывает дегенеративные изменения костной ткани и приводит к развитию деформирующего артроза. Данный клинический случай является подтверждением этого и демонстрирует необходимость проведения своевременной диагностики в ранние сроки на амбулаторном этапе. Оптимальной хирургической тактикой в этом случае является одноэтапное иссечение кисты и эндопротезирование коленного сустава.

## ЛИТЕРАТУРА

1. Campbell S.E., Sanders T.G., Morrison W.B. MR Imaging of meniscal cysts: incidence, location, and clinical significance // AJR Am. J. Roentgenol. 2001. Vol.177, No 2. P. 409-413.
2. Giant medial parameniscal cyst in an osteoarthritic knee / E.H. Choi, J. Huang, D. Bryk, E. Bryk // Orthopedics. 2009. Vol.32, No 10. doi: 10.3928/01477447-20090818-26.
3. Ohishi T., Suzuki D., Matsuyama Y. Arthroscopic Decompression for a Giant Meniscal Cyst // Orthopedics. 2016. Vol. 39, No 1. P. e166-e168. doi: 10.3928/01477447-20151222-15.
4. Parisien J.S. Arthroscopic treatment of cysts of the menisci. A preliminary report // Clin. Orthop. Relat. Res. 1990. No 257. P. 154-158.
5. Spina M., Sabbioni G., Tigani D. Medial meniscal cyst: a case report // Chir. Organi Mov. 2008. Vol. 92, No 3. P. 175-178. doi: 10.1007/s12306-008-0059-7.

## REFERENCES


1. Campbell S.E., Sanders T.G., Morrison W.B. MR Imaging of meniscal cysts: incidence, location, and clinical significance. *AJR Am. J. Roentgenol*., 2001, vol.177, no. 2, pp. 409-413.
2. Choi E.H., Huang J., Bryk D., Bryk E. Giant medial parameniscal cyst in an osteoarthritic knee. *Orthopedics*, 2009, vol.32, no. 10. doi: 10.3928/01477447-20090818-26.
3. Ohishi T., Suzuki D., Matsuyama Y. Arthroscopic Decompression for a Giant Meniscal Cyst. *Orthopedics*, 2016, vol. 39, no. 1, pp. e166-e168. doi: 10.3928/01477447-20151222-15.
4. Parisien J.S. Arthroscopic treatment of cysts of the menisci. A preliminary report. *Clin. Orthop. Relat. Res*., 1990, no. 257, pp. 154-158.
5. Spina M., Sabbioni G., Tigani D. Medial meniscal cyst: a case report. *Chir. Organi Mov*., 2008, vol. 92, no. 3, pp. 175-178. doi: 10.1007/s12306-008-0059-7.


Рукопись поступила 10.02.2017


**Сведения об авторах:**

1. Пивень Игорь Меерович – ГБУЗ СО "ЦСВМП "УИТО им. В.Д. Чаклина", г. Екатеринбург, Россия, врач травматолог-ортопед отделения ортопедического № 1, Email: piven2010@gmail.com
2. Елфимов Сергей Викторович – ГБУЗ СО "ЦСВМП "УИТО им. В.Д. Чаклина", г. Екатеринбург, Россия, врач травматолог-ортопед отделения ортопедического № 1, к. м. н.
3. Лыков Максим Сергеевич – ГБОУ ВПО УГМУ МЗ РФ, младший научный сотрудник; ГБУЗ СО "ЦСВМП "УИТО им. В.Д. Чаклина", г. Екатеринбург, Россия, врач травматолог-ортопед отделения ортопедического № 1,
4. Пелевин Иван Андреевич – ГБОУ ВПО УГМУ МЗ РФ, младший научный сотрудник; ГБУЗ СО "ЦСВМП "УИТО им. В.Д. Чаклина", г. Екатеринбург, Россия, врач травматолог-ортопед отделения ортопедического № 1

**Information about the authors:**

1. Igor' M. Piven, M.D., SBHI SR Centre of Specialized Types of Medical Care Ural Chaklin Research Institute of Traumatology and Orthopaedics, Ekaterinburg, Russia, Orthopedic Department No 1; Email: piven2010@gmail.com
2. Sergei V. Elfimov, M.D., Ph. D., SBHI SR Centre of Specialized Types of Medical Care Ural Chaklin Research Institute of Traumatology and Orthopaedics, Ekaterinburg, Russia, Orthopedic Department No 1
3. Maksim S. Lykov, M.D., SBHI SR Centre of Specialized Types of Medical Care Ural Chaklin Research Institute of Traumatology and Orthopaedics, Ekaterinburg, Russia, Orthopedic Department No 1
4. Ivan A. Pelevin, M.D., SBEI HPE Ural State Medical University of the RF Ministry of Health, Ekaterinburg; SBHI SR Centre of Specialized Types of Medical Care Ural Chaklin Research Institute of Traumatology and Orthopaedics, Ekaterinburg, Russia, Orthopedic Department No 1