

Обзор литературы

© Группа авторов, 2016.

УДК [616.718.51-001.51:616.728.3]-089.227.84

DOI 10.18019/1028-4427-2016-4-114-122

Переломы мыщелков большеберцовой кости: современные подходы к лечению и хирургические доступы (обзор литературы)

И.Г. Беленький¹, А.Ю. Кочиш², М.А. Кислицын¹

¹Первый Санкт-Петербургский медицинский университет им. акад. И.П. Павлова

²Федеральное государственное бюджетное учреждение

«Российский научно-исследовательский институт травматологии и ортопедии им. Р.Р. Вредена»

Министерства здравоохранения Российской Федерации, г. Санкт-Петербург

Fractures of the tibial condyles: current treatment methods and surgical approaches (literature review)

I.G. Belen'kii¹, A.Iu. Kochish², M.A. Kislitsyn¹

¹First St. Petersburg Pavlov Medical University, St. Petersburg

²FSBI Russian Vreden Order of Labor Red Banner Scientific Research Institute of Traumatology and Orthopaedics of the RF Ministry of Health, St. Petersburg

Анализ специальной литературы показал, что значительная доля внутрисуставных переломов мыщелков большеберцовой кости локализуется в задних их отделах. Однако наиболее распространенные классификации не позволяют, в ряде случаев, точно описать архитектуру таких переломов. Поэтому были предложены трех- и четырехколонные классификации обсуждаемых переломов. Качественная репозиция костных отломков задних отделов тибialного плато из стандартных доступов технически сложна из-за неадекватной визуализации зоны перелома. Поэтому в клинику были внедрены заднелатеральные и задние доступы к мыщелкам большеберцовой кости, через которые возможно не только визуализировать переломы задних структур мыщелков, но и выполнить их остеосинтез опорной пластиной. Авторы проанализировали научные публикации, касающиеся основных хирургических доступов к мыщелкам большеберцовой кости и их использования при остеосинтезе переломов этой области. Отмечено, что наиболее адекватную репозицию и фиксацию отломков задних отделов мыщелков большеберцовой кости обеспечивают заднелатеральные и задние доступы. Несмотря на то, что при использовании этих доступов имеется риск повреждения магистральных сосудов и нервов, их широкое внедрение в практику является многообещающим. Однако необходимы дальнейшие научные исследования, направленные на обоснование и совершенствование техники выполнения задних доступов к коленному суставу у пациентов рассматриваемого профиля, а также уточнение показаний к каждому из них.

Ключевые слова: внутрисуставные переломы мыщелков большеберцовой кости (тибиального плато), накостный остеосинтез, коленный сустав, хирургические доступы

The review of the specialized literature showed that the incidence of intra-articular tibial condylar fractures that are located in the posterior tibial parts is rather high. However, the most commonly used classifications do not always provide with an accurate architectonics of such fractures. Therefore, three- and four-column classifications of the discussed fractures were proposed. Accurate reduction of bone fragments of the posterior tibial plateau from the standard approaches is rather difficult technically due to an inadequate visualization of the fracture zone. Thus, posterolateral and posterior approaches to the tibial plateau were introduced through which not only the visualization of the posterior tibial plateau structures but also their osteosynthesis with a support plate is possible. The authors analyzed the scientific publications related to the main surgical approaches to the tibial plateau and their use for osteosynthesis of the fractures in this area. It appeared that the most adequate reduction and fixation of the fragments of the posterior tibial plateau is provided by posterolateral and posterior approaches. Despite the risk of damage to major vessels and nerves by using these approaches their widespread introduction in practice is promising. However, further scientific studies are required that would be aimed at substantiation and improvement of the techniques of the posterior approach to the knee as well as at updating the indications for each of them.

Keywords: intra-articular fractures of tibial condyles (tibial plateau), internal osteosynthesis, knee joint, surgical approaches

В последние годы частота тяжелых внутрисуставных переломов мыщелков проксимального метаэпифиза большеберцовой кости (ББК), формирующих «тибиальное плато», постоянно возрастает и достигает, по данным некоторых авторов, 60 % от подобных травм всех крупных суставов, а в общей структуре повреждений скелета составляет 2-5 % [7, 29]. При этом изолированные переломы латерального мыщелка ББК встречаются в 55-70 % случаев от всех переломов этой локализации, а повреждения медиального или обоих мыщелков ББК наблюдаются только в 10-30 % [11]. Следует также отметить, что неблагоприятные отдаленные результаты лечения таких переломов составляют от 6 до 39 % [34, 47], что нередко приводит к стойкой утрате трудоспособности [17].

Общепринятым подходом к хирургическому лечению пострадавших с обсуждаемыми повреждениями является планирование операции на основе общепринятых классификаций: Ассоциации остеосинтеза (АО) или по J. Schatzker, а затем выполнение остеосинтеза перелома из стандартных хирургических доступов: переднелатерального и/или заднемедиального [1, 9, 11]. Однако в настоящее время на фоне все возрастающего количества тяжелых высокоэнергетических повреждений области коленного сустава стало очевидным, что значительная часть переломов мыщелков ББК не может быть адекватно зафиксирована из стандартных доступов, так как зона наибольшего повреждения мыщелков локализуется в задних отделах тибialного плато [35, 38, 52]. Более точной диагностике локализации повреж-

Беленький И.Г., Кочиш А.Ю., Кислицын М.А. Переломы мыщелков большеберцовой кости: современные подходы к лечению и хирургические доступы (обзор литературы) // Гений ортопедии. 2016. № 4. С. 114-122. DOI 10.18019/1028-4427-2016-4-114-122.

дений способствовало широкое внедрение компьютерной томографии, которая стала стандартным методом предоперационного обследования при подобных травмах. Описанные выше факты способствовали возникновению теории трех- или четырехколонных повреждений мыщелков большеберцовой кости с выделением переломов, локализованных в задних отделах мыщелков ББК. Соответственно были предложены и альтернативные хирургические доступы к указанной зоне [24, 39, 57].

На сегодняшний день все авторы единодушны в том, что при хирургическом лечении пациентов с переломами мыщелков ББК, независимо от их локализации, необходимо добиваться анатомической репозиции фрагментов суставной поверхности [3, 40]. Однако подобного единодушия в выборе хирургических доступов нет [49]. Ряд авторов говорит о том, что остеосинтез переломов, локализующихся в задних отделах мыщелков ББК, можно выполнить из стандартных доступов [19, 33, 45]. Однако многие хирурги предпочитают при этих травмах использовать задние хирургические доступы, анатомические основы и техника которых разработаны явно недостаточно [12, 14, 21, 42].

Цель проведенного анализа специальной литературы: обобщить имеющиеся сведения о современных подходах к лечению и хирургических доступах, применяющихся у пациентов с внутрисуставными переломами мыщелков большеберцовой кости (ББК), обозначить нерешенные вопросы и наметить перспективные пути дальнейших научных исследований.

Анатомические особенности и механизмы рассматриваемой травмы. Сложности в оказании помощи пострадавшим с переломами мыщелков ББК обусловлены, в том числе, особенностями анатомического строения проксимального метаэпифиза этой кости. Известно, что тибиальное плато поддерживают две вертикальные колонны, формируемые мыщелками ББК. Во фронтальной плоскости тибиальное плато расположено перпендикулярно к длинной оси нижней конечности, а в сагиттальной плоскости имеет угол наклона кзади от 5 до 16° к горизонтальной плоскости. Практическое значение этого наклона заключается в том, что для выведения плоскости суставной поверхности ББК на переднезадних рентгенограммах необходимо обеспечить соответствующий угол наклона излучателя рентгеновского аппарата [4, 8]. На горизонтальном срезе латеральный мыщелок ББК имеет более округлую форму, а его суставная поверхность выпуклая. Медиальный мыщелок ББК более массивный, его суставная поверхность вогнутая, а площадь контакта с бедренной костью в 1,5 раза больше, чем у латерального мыщелка. При этом медиальный мыщелок ББК выдерживает значительно большие функциональные нагрузки за счет более плотной трабекулярной кости, в сравнении с латеральным мыщелком, а в опорной своей части имеет обратную V-образную форму [2, 3].

Локализация повреждений тибиального плато зависит от направления действия травмирующего агента. Наиболее часто травмирующие силы действуют снаружи кнутри, вальгизируя конечность в коленном суставе. Это приводит к абдукционным переломам с импрессией центральной части латерального мыщелка ББК либо к его откалыванию, либо к сочетанию этих повреждений. Абдукционное или вальгизирующее

приложение силы приводит к переломам медиального мыщелка ББК. Избыточная осевая нагрузка при высокоэнергетических травмах приводит к откалыванию обоих мыщелков ББК с их фрагментацией. Большое значение в архитектонике перелома имеет также положение конечности в момент получения травмы. Так, при разогнутом коленном суставе максимальная нагрузка приходится на центральные и передние отделы тибиального плато, тогда как при сгибании на 90° и более она перемещается с передних на задние его отделы. Поэтому, чем острее угол сгибания в коленном суставе, тем больше вероятность повреждения задних отделов тибиального плато [38].

Классификации внутрисуставных переломов мыщелков большеберцовой кости

Наибольшую востребованность в нашей стране при лечении пострадавших с переломами тибиального плато имеют классификации J. Schatzker (1978) и АО (2002).

Классификация J. Schatzker разделяет все переломы этой локализации на 6 типов:

I – раскол латерального мыщелка ББК без импрессии суставной поверхности;

II – раскол латерального мыщелка с импрессией суставной площадки;

III – очаговая импрессия суставной площадки без раскола латерального мыщелка;

IV – перелом медиального мыщелка с фрагментом межмыщелкового возвышения или без него, латеральный мыщелок интактен;

V – перелом обоих мыщелков, центральный отдел плато заинтересован или интактен;

VI – фрагментарный перелом обоих мыщелков с наличием поперечных линий перелома в метафизе большеберцовой кости.

Классификация АО для внутрисуставных переломов тибиального плато имеет общую кодировку анатомической локализации (41), а также включает 3 группы в типе неполных суставных переломов (41B) и 3 группы – в типе полных суставных переломов (41C).

41B1 – раскол латерального мыщелка ББК;

41B2 – чистая импрессия суставной площадки без раскола латерального мыщелка;

41B3 – раскол латерального мыщелка ББК с импрессией суставной площадки;

41C1 – простой суставной, простой метафизарный перелом;

41C2 – простой суставной, оскольчатый метафизарный перелом;

41C3 – оскольчатый суставной, простой или оскольчатый метафизарный перелом.

Таким образом, каждый из двух типов включает по 3 группы внутрисуставных переломов, уточняющих детали положения костных отломков.

Следует отметить, что приведенные выше классификации вполне сопоставимы в отношении описания переломов мыщелков ББК. В частности, изолированные повреждения латерального мыщелка ББК, импрессия его суставной поверхности, а также сочетание их в обеих классификациях полностью идентичны и предполагают традиционный алгоритм выбора метода остеосинтеза. При этом преимуществом классификации АО является удобство статистической обработки данных в силу бук-

венно-цифровой кодировки повреждений.

Однако обе эти классификации не дают представления о том, какие отделы мыщелков ББК повреждены. Следовательно, их невозможно использовать для описания переломов, локализующихся в задних отделах тибияльного плато. В настоящее время это обстоятельство нельзя не учитывать, так как после того, как компьютерная томография стала обязательным исследованием при всех внутрисуставных переломах области коленного сустава, было выявлено, что локализация костных отломков в области заднелатерального сегмента тибияльного плато варьирует от 7 до 44 % среди всех переломов суставной поверхности ББК [19, 35, 38]. Именно поэтому, наряду с общепринятыми классификациями переломов тибияльного плато, в настоящее время все чаще используется классификация, основанная на делении суставной поверхности большеберцовой кости на три [36, 54] или на четыре колонны [13]. Целесообразность такого подхода подтверждается тем, что G. Yang et al. (2013) после начала применения трехколонной классификации изменили оперативную тактику в 28,8 % из 525 клинических случаев [52]. Y. Zhu et al. (2012) в 5 % из 278 наблюдений не смогли удовлетворительно классифицировать перелом тибияльного плато по J. Schatzker и по АО [26], а Q. Zhai et al. (2013) в 33,5 % из 140 случаев выявили значимые задние костные фрагменты, а в 10,7 % диагностировали переломы заднелатерального и центрального участков тибияльного плато [41].

Очевидно, что разделение тибияльного плато на 3 или 4 колонны условно, так как анатомически довольно сложно обозначить границу между «передней» и «задней» колоннами каждого из мыщелков. Тем не менее, в 2010 году C.F. Luo et al. (2010) максимально объективизировали это разделение [54]. На схеме горизонтального (поперечного) КТ-среза эти авторы выделили три колонны, разделив их линиями между определенными точками.

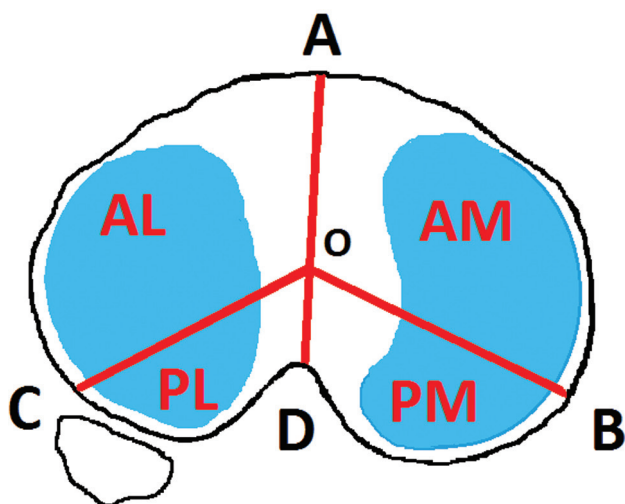


Рис. 1. Схема разделения тибияльного плато на 4 сектора (колонны) по Shi-Min Chang et al. (2014)

На представленной схеме (рис. 1) точка А – самая вентральная на передней поверхности тибияльного плато – фактически передняя точка гребня ББК, точка В – это заднемедиальный гребень ББК, точка С – наиболее вентральная точка латерального мыщелка ББК, прилежащая к переднему краю головки малоберцовой кости, точка D – задний край межмыщелкового возвышения, а точка О разделяет межмыщелковый отрезок

от А до D практически пополам и лежит фактически в центре тибияльного плато. Три условные колонны лежат между линиями ОА, ОВ и ОС. При этом любые повреждения кортикального слоя ББК в области заднего сектора авторы относят к переломам задней колонны тибияльного плато.

В дальнейшем S.M. Chang et al. (2014) представили схему разделения тибияльного плато на 4 колонны, пролив линию AD на отрезке OD [13]. Тем самым были выделены заднелатеральный и заднемедиальный секторы тибияльного плато (третья и четвертая колонны), что позволило еще больше конкретизировать тактику предоперационного планирования (рис. 1). Следует отметить, что на сегодняшний день практическая значимость трехколонной и четырехколонной классификаций, предполагающих использование данных компьютерной томографии для предоперационного планирования и исхода лечения пациентов обсуждаемого профиля, не вызывает сомнений [36, 51, 58]. При этом применение специальных компьютерных программ помогает выполнить виртуальное трехмерное планирование операции [59].

Принципы фиксации переломов мыщелков большеберцовой кости. На сегодняшний день основными видами фиксации переломов тибияльного плато являются различные модификации накостного остеосинтеза, а также внешняя фиксация. Наружный фиксатор как окончательный вид остеосинтеза чаще всего используют при невозможности выполнения внутреннего остеосинтеза [55]. Однако в отечественной и зарубежной литературе встречается описание успешного применения экстракортикальных гибридных аппаратов для остеосинтеза, в том числе при сложных переломах V и VI типов по J. Schatzker или C1-C3 типов по классификации АО [25, 32, 43]. По мнению зарубежных специалистов, применение накостного или внешнего фиксатора определяется не только способностью к анатомичной и надежной фиксации костных фрагментов, но и состоянием мягких тканей и наличием компартмент-синдрома, нередко сопутствующего высокоэнергетическим повреждениям [60]. Однако, независимо от выбранного способа остеосинтеза, внутрисуставные переломы мыщелков ББК требуют точного (анатомического) восстановления суставной поверхности и создания межфрагментарной компрессии в зоне перелома [1, 3, 11, 40].

Для выполнения этих условий необходимо, прежде всего, обеспечить адекватную визуализацию зоны внутрисуставного перелома. Визуализация может быть улучшена путем рентгенологического интраоперационного контроля. Однако из-за сложной анатомической конфигурации мыщелков ББК плоскостное изображение монитора электронно-оптического преобразователя не дает всей необходимой информации о качестве репозиции костных отломков [44]. Поэтому представляется перспективным улучшение визуализации зоны перелома при помощи артроскопической ассистенции. Особую актуальность эта техника могла бы иметь в случаях сложных переломов тибияльного плато, распространяющихся на задние его отделы. В литературе есть примеры подобного применения артроскопической поддержки остеосинтеза. Так, малоинвазивное использование вводимых чрескожно канюлированных винтов описано в группах пациентов с повреждениями типов I-IV по J. Schatzker [5, 18]. Авторы делают вывод о том, что эта методика обеспечивает

полное сращение отломков и более быстрое послеоперационное восстановление пациентов, но приемлема только при простых переломах с минимальными диастазами между костными фрагментами, а также подразумевает хорошее техническое оснащение и подготовку к таким операциям бригады хирургов.

В другом исследовании говорится о применении артроскопии при остеосинтезе сложных переломов с применением опорных пластин и канюлированных винтов в группе из 25 пациентов с заднемедиальными переломами типов IV-VI по J. Schatzker, где было получено 92 % отличных и хороших результатов [15]. Однако большинство авторов считают, что использование артроскопического контроля при репозиции костных отломков целесообразно только в случаях чистой импрессии мыщелков ББК [6, 10, 22, 27]. При раскалывании мыщелков ББК возрастают риски развития компартмент-синдрома из-за попадания жидкости, применяемой при артроскопии, в фасциальные футляры голени [16, 31, 48]. Поэтому наиболее эффективным способом визуализации зоны перелома мыщелков ББК является ее прямой осмотр из достаточно удобного и безопасного хирургического доступа.

Хирургические доступы для накостного остеосинтеза при обсуждаемых переломах. Из-за небольшого объема мягких тканей и отсутствия крупных сосудисто-нервных образований по передней и боковым поверхностям голени в верхней ее трети традиционные доступы к проксимальному отделу ББК выполняются именно к этим областям. При этом все кожные разрезы имеют продольную ориентацию. Рассечение мягких тканей в метаэпифизарной зоне ББК рекомендуется выполнять единым блоком до надкостницы, которую затем отслаивают для мобилизации и репозиции костных отломков.

Передний (передний продольный, срединный) доступ разработан для переломов обоих мыщелков ББК. Кожно-фасциальный разрез начинают от нижнего полюса надколенника и опускают до верхней границы средней трети голени. Доступ позволяет широко открыть весь переднебоковой костный массив проксимального отдела большеберцовой кости. К настоящему времени разработано несколько модификаций, наиболее популярными из которых стали разрез подкожных мягких тканей по Текстору (Y-образный), а также с отсечением бугристости ББК вместе со связкой надколенника. Однако в последние годы эти доступы используются относительно редко из-за длинного кожного разреза и большой травматизации мягких тканей, ухудшающих кровоснабжение костных фрагментов [1, 2, 4].

Заднемедиальный хирургический доступ начинается чуть выше плоскости суставной щели коленного сустава и проходит вдоль заднемедиальной поверхности ББК. При этом экспозиция медиальной и заднемедиальной поверхностей медиального мыщелка ББК осуществляется между медиальным брюшком икроножной мышцы и сухожилием полуперепончатой мышцы. Этот доступ позволяет манипулировать на всей медиальной колонне тибияльного плато, а также визуализировать часть заднемедиального сегмента большеберцовой кости. При наличии заднемедиальных костных фрагментов выполняется смещение медиальной головки икроножной мышцы латерально, что улучшает их визуализацию, особенно при расколах с крупным фраг-

ментом медиального мыщелка ББК [20].

Стандартный переднелатеральный хирургический доступ в настоящий момент большинством хирургов расценивается как метод выбора при переломах латерального мыщелка ББК, так как обеспечивает хорошую визуализацию передней и латеральной частей этого мыщелка, формирующего тибияльное плато. После выполнения слегка изогнутого кожного разреза от уровня на 2-3 см выше суставной щели до уровня чуть ниже бугристости ББК выполняется артротомия коленного сустава вдоль суставной щели под телом латерального мениска, затем последний отводится вверх, обнажая суставную поверхность тибияльного плато [40]. Однако этот доступ не дает возможности произвести репозицию фрагментов задней колонны латерального мыщелка ББК из-за недостаточной его визуализации, которой препятствуют натяжение мягких тканевых капсулы сустава и его заднелатерального сухожильно-связочного комплекса. Поэтому возможности репозиции костных отломков при переломах мыщелков ББК из обсуждаемого оперативного доступа ограничиваются передним и латеральным, а также частично и центральным сегментом тибияльного плато.

Известно, что через стандартный переднелатеральный доступ может быть отрепонирован под контролем электронно-оптического преобразователя (ЭОП) крупный задний фрагмент тибияльного плато, отстоящий от латерального мыщелка кзади на небольшое расстояние и не имеющий интерпозиции мягкими тканями. Его фиксацию производят одним или двумя винтами спереди назад вне пластины. Однако при наличии значимого смещения заднего фрагмента использование этого хирургического доступа может не привести к желаемому результату. Кроме того, необходимо помнить о возможности повреждения подколенной артерии из переднелатерального доступа при проведении винтов спереди назад [58].

Предложена также модификация переднелатерального доступа с прямым разрезом кожи, когда латеральную широкую мышцу бедра отслаивают от латеральной межмышечной перегородки, затем разрез проводят мимо бугорка Gerdy через подвздошно-большеберцовый тракт вверх и проходят проксимальнее и впереди от него, обнажая капсулу коленного сустава. Последняя вскрывается вдоль суставной щели по краю суставной поверхности латерального мыщелка ББК, затем латеральный мениск прошивают и отводят кверху, открывая суставную поверхность этой кости [40]. Для остеосинтеза переломов латеральной колонны тибияльного плато этот доступ модифицируют по Н. Tscherne и Е. Johnson [37, 56], когда после остеотомии бугорка Gerdy подвздошно-большеберцовый тракт отводят в сторону.

Заднелатеральный хирургический доступ применяется при планировании вмешательств на латеральном мыщелке ББК, когда в перелом вовлечены его боковые отделы и задняя колонна. Как правило, операция выполняется в положении пациента на боку. Кожный разрез длиной 10-12 см начинают кзади от латерального надмыщелка бедренной кости и проводят продольно вниз впереди от головки малоберцовой кости. Далее обнажают пространство между подвздошно-большеберцовым трактом и головкой малоберцовой кости, где затем проводят капсулотомию коленного сустава и манипуляции с латеральным мениском, описанные при перед-

нелатеральным доступе. Благодаря этому удается избежать травматизации большого массива мягких тканей. Однако недостатком классического заднелатерального доступа является недостаточная визуализация дальних отделов задней колонны латерального мыщелка ББК, особенно при наличии большой их депрессии и диастаза между костными отломками. Кроме того, при переломах тибиального плато, локализующихся в области заднелатерального его угла (7 % от всех внутрисуставных переломов мыщелков ББК), доступ к костным фрагментам закрывает головка малоберцовой кости, связочные структуры и подколенная мышца, что усложняет репозицию и фиксацию костных отломков [30].

Для адекватной визуализации костных фрагментов в этой зоне P. Lobenhoffer в 1997 году предложил модификацию заднелатерального доступа с остеотомией головки малоберцовой кости [39]. Такой трансфибулярный путь после остеотомии головки указанной кости, капсулотомии, обязательного рассечения связки латерального мениска и отслоения заднелатеральных связочных структур позволяет затем визуализировать всю заднелатеральную колонну тибиального плато. К недостаткам этого доступа относят значительную травматичность и вероятность ятрогенной нейропатии общего малоберцового нерва [23].

В более поздних публикациях авторами обсуждается целесообразность этого доступа для полноценной репозиции изолированных переломов задней колонны тибиального плато [30, 42]. В этих же работах авторы позиционируют другую модификацию заднелатерального доступа, предполагающую вхождение в подколенную ямку без остеотомии головки малоберцовой кости между сухожилиями двуглавой мышцы бедра и латеральной головкой икроножной мышцы. Важной особенностью этого модифицированного доступа является хорошая визуализация общего малоберцового нерва и отведение его в сторону. Верхней границей доступа является подколенная мышца, нижней – проксимальная часть брюшка камбаловидной мышцы. При этом основной сосудисто-нервный пучок подколенной ямки остается медиальнее, а общий малоберцовый нерв – латеральнее. Капсулотомия позволяет в дальнейшем выделять фрагменты задней колонны латерального мыщелка ББК, в том числе центральный его сегмент в месте прикрепления задней крестообразной связки. Очевидно, что эта техника подразумевает хорошую подготовку хирургов к подобному вмешательству.

В сравнительном анализе некоторыми авторами указывается на невозможность стабилизации фрагментов заднелатеральной колонны при одномышечковых переломах тибиального плато из классического переднелатерального доступа из-за отсутствия прямой визуализации костных отломков. Трансфибулярная техника при использовании заднелатерального доступа оказалась в таких клинических случаях наиболее приемлемой, что показали отдаленные результаты ее применения [50]. Другие авторы в подобном исследовании предпочли заднелатеральный доступ над головкой малоберцовой кости у 20 пациентов для остеосинтеза переломов задней колонны ББК, подчеркивая его простоту, безопасность и высокую эффективность [23]. Некоторыми авторами предпочтение отдается исключительно трансфибулярной технике доступа при

переломах латерального мыщелка и заднелатеральной колонны проксимального метаэпифиза ББК [28].

Следует также отметить, что в современной литературе все чаще встречается описание задних прямых доступов через подколенную ямку для остеосинтеза изолированных переломов задней колонны тибиального плато. Один из подобных доступов был разработан E. Trickey в 1968 году для восстановления большеберцового компонента задней крестообразной связки [57]. Автор выполнял S-образный срединный кожный разрез в подколенной области протяженностью 8-10 см. После формирования большого кожно-жирового лоскута и оттягивания основного сосудисто-нервного пучка подколенной ямки в сторону формировался доступ к задним отделам капсулы коленного сустава, которая вскрывалась продольно. Срединные структуры задней колонны ББК являлись исходной точкой доступа либо для фиксации задней крестообразной связки, либо для фиксации смещенного вместе с ней при травме костного фрагмента. Попытка адаптации этого доступа к условиям изолированного или сочетанного перелома задней колонны тибиального плато была вполне оправдана. Однако этот доступ не всегда эффективен при лечении переломов задней колонны ББК, поскольку они чаще локализуются в области латерального мыщелка этой кости. С учетом сказанного S-образный разрез был модифицирован в перевернутый L-образный [50], который выполняется над латеральными мыщелками бедренной и большеберцовой костей. Указанный доступ предполагает послойное вертикальное рассечение мягких тканей по направлению к задней поверхности латерального отдела коленного сустава. Медиальной стенкой операционной раны является отведенная к центру латеральная головка икроножной мышцы, дистальной – камбаловидная, проксимальной – подколенная мышца, а латеральную границу формирует задняя поверхность головки малоберцовой кости, сухожилие двуглавой мышцы бедра и латеральная связка коленного сустава. Вскрытие заднего отдела капсулы коленного сустава осуществляется также вертикально, затем проводится репозиция костных отломков с подготовкой к остеосинтезу опорной пластиной [30].

Проведенные исследования на анатомическом материале показали высокий риск повреждения из заднелатерального доступа передней большеберцовой артерии ниже головки малоберцовой кости при остеосинтезе тибиального плато, если выделение костных фрагментов осуществляется дистальнее суставной поверхности латерального мыщелка ББК в среднем на $46,3 \pm 9,0$ мм, где эта артерия проходит сквозь межкостную мембрану [53]. В другом схожем исследовании указанное расстояние приближалось к 76 мм, а дистанция от суставной поверхности тибиального плато до общего малоберцового нерва в месте пересечения им шейки малоберцовой кости равнялась в среднем 42 мм. При этом угол между этими образованиями составлял около 15° [14].

Основным техническим различием между задним срединным (S-образным) и задним (L-образным) доступами считается уверенный контроль расположения подколенного сосудисто-нервного пучка, а также общего малоберцового нерва, располагающегося дистальнее и латеральнее зоны вмешательства. Для профилактики повреждения сосудов и нервов рекомендуется также отделять мягкие ткани от костного фрагмента единым блоком,

но без полного его обнажения. Последующая установка прямой или Г-образной опорной пластины и винтов проводится в той же сагиттальной плоскости и при хорошем обзоре, что также страхует хирурга от ятрогенного повреждения крупных сосудов и нервных стволов.

К недостатку изолированных задних хирургических доступов относят крайне ограниченный визуальный обзор тибиаляного плато. Поэтому в случаях многофрагментарных переломов латерального мыщелка ББК

с повреждением задней колонны чаще используют два доступа – переднелатеральный и изолированный задний [12, 24]. Предложен также и аналогичный медиальный перевернутый L-образный доступ, выполняющийся в проекции медиальных мыщелков бедренной и большеберцовой костей, при котором визуализация медиального мыщелка ББК осуществляется между медиальной головкой икроножной мышцы и блоком сухожилий нежной, полусухожильной и полуперепончатой мышц [21].

ЗАКЛЮЧЕНИЕ

Таким образом, увеличение количества и тяжести внутрисуставных переломов мыщелков большеберцовой кости, а также включение компьютерной томографии в стандарт предоперационного обследования привели травматологическое сообщество к пониманию необходимости выделения, в дополнение к стандартным классификациям, группы переломов, локализующихся в задних отделах тибиаляного плато. Изучение этих травм показало, что применение передних доступов, наиболее часто используемых в подобных клинических ситуациях, недостаточно эффективно в силу неадекватной визуализации зоны перелома, крайней сложности выполнения анатомичной репозиции суставной поверхности ББК и невозможности имплантации опорной пластины.

При этом в специальной литературе описан ряд задних доступов, позволяющих визуализировать и адек-

ватно фиксировать все отделы тибиаляного плато. Так, задние отделы латерального мыщелка ББК достижимы из различных модификаций заднелатерального доступа с остеотомией головки малоберцовой кости или без нее. Для остеосинтеза задних отделов медиального мыщелка ББК применяются варианты заднего и заднемедиального доступов. Однако анализ имеющихся публикаций показывает, что эти доступы технически сложны, не исключают риск повреждения крупных сосудов и нервов, а также недостаточно обоснованы с топографо-анатомических позиций. Именно поэтому обоснование и совершенствование техники выполнения задних доступов к коленному суставу у пациентов обсуждаемого профиля, а также уточнение показаний к каждому из них являются, на наш взгляд, перспективными направлениями научных исследований в рассматриваемой области.

ЛИТЕРАТУРА

1. Внутренний остеосинтез при переломах плато большеберцовой кости / Н.В. Загородний, Е.Ш. Ломтатидзе, С.С. Никитин, А.Ю. Семенистый, Г.В. Федорук, А.А. Волна, А.В. Фролов // Вестн. травматологии и ортопедии им. Н.Н. Приорова. 2009. № 2. С. 10-14.
2. Воронкевич И.А. Переломы проксимального эпифиза большеберцовой кости и технические возможности современного погружного остеосинтеза // Травматология и ортопедия России. 2004. № 1. С. 68-75.
3. Воронкевич И.А., Тихилов Р.М. Внутрисуставные остеотомии по поводу последствий переломов мыщелков большеберцовой кости // Травматология и ортопедия России. 2010. № 3. С. 87-91.
4. Гиршин О.Г., Лазишвили Г.Д. Коленный сустав (повреждения и болевые синдромы). М.: НЦССХ им. А.Н. Бакулева РАМН, 2007. 352 с.
5. Городниченко А.И. Лечение внутрисуставных переломов коленного сустава с применением артроскопии // Травматология и ортопедия России. 2006. № 2. С. 83-84.
6. Ерхан Н.В., Ветрилэ В.С. Применение артроскопии в лечении внутрисуставных переломов коленного сустава // Травматология и ортопедия России. 2005. Спец. вып. : Материалы VI конгресса Российского артроскопического общества. С. 52-53.
7. Кузина И.Р. Роль магнитно-резонансной томографии в выявлении «скрытых» внутрисуставных переломов коленного сустава // Новые технологии в медицине : тез. науч.-практ. конф. Курган, 2000. С. 151-153.
8. Лечение внутрисуставных переломов проксимального отдела большеберцовой кости / В.В. Ключевский, М.Р. Герасимов, Салех Хадж, А.Н. Манджликян // Травматология и ортопедия России. 2010. № 1. С.71-74.
9. Лечение переломов области коленного сустава / Я.Х. Гилев, А.А. Пронских, А.И. Милоков, А.В. Коперчак, Ж.А. Тлеубаев, А.В. Дингис, С.В. Богданов, А.В. Евсюков // Материалы докладов VIII съезда травматологов-ортопедов России. Самара, 2006. С. 496-497.
10. Роль артроскопии коленного сустава при оперативном лечении переломов мыщелков большеберцовой кости / И.В. Ярыгин, Б.Д. Цыганков, А.И. Лукутина, Г.А. Грудина // Травматология и ортопедия России. 2006. № 2. С. 326.
11. Хирургическое лечение переломов мыщелков большеберцовой кости / В.М. Шаповалов, В.В. Хоминец, О.В. Рикун, Р.В. Гладков // Травматология и ортопедия России. 2011. № 1. С. 53-60.
12. A posterior inverted L-shaped approach for the treatment of posterior bicondylar tibial plateau fractures / X. He, P. Ye, Y. Hu, L. Huang, F. Zhang, G. Liu, Y. Ruan, C. Luo // Arch. Orthop. Trauma Surg. 2013. Vol. 133, N 1. P. 23-28. doi: 10.1007/s00402-012-1632-2.
13. A surgical protocol for bicondylar four-quadrant tibial plateau fractures / S.M. Chang, S.J. Hu, Y.Q. Zhang, M.W. Yao, Z. Ma, X. Wang, J. Dargel, P. Eysel // Int. Orthop. 2014. Vol. 38, N 12. P. 2559-2564. doi: 10.1007/s00264-014-2487-7.
14. Anatomical evaluation of the modified posterolateral approach for posterolateral tibial plateau fracture / H. Sun, C.F. Luo, G. Yang, H.P. Shi, B.F. Zeng // Eur. J. Orthop. Surg. Traumatol. 2013. Vol. 23, N 7. P. 809-818. doi: 10.1007/s00590-012-1067-z.
15. Arthroscopy-assisted reduction of posteromedial tibial plateau fractures with buttress plate and cannulated screw construct / C.H. Chiu, C.Y. Cheng, M.C. Tsai, S.S. Chang, A.C. Chen, Y.J. Chen, Y.S. Chan // Arthroscopy. 2013. Vol. 29, N 8. P. 1346-1354. doi: 10.1016/j.arthro.2013.05.003.
16. Arthroscopy-assisted surgery for tibial plateau fractures / X.Z. Chen, C.G. Liu, Y. Chen, L.Q. Wang, Q.Z. Zhu, P. Lin // Arthroscopy. 2015. Vol. 31, N 1. P. 143-153. doi: 10.1016/j.arthro.2014.06.005.
17. Complications associated with internal fixation of high-energy bicondylar tibial plateau fractures utilizing a two-incision technique / D.P. Barei, S.E. Nork, W.J. Mills, M.B. Henley, S.K. Benirschke // J. Orthop. Trauma. 2004. Vol. 18, N 10. P. 649-657.
18. Burdin G. Arthroscopic management of tibial plateau fractures: surgical technique // Orthop. Traumatol. Surg. Res. 2013. Vol. 99, N 1 Suppl. P. S208-S218. doi: 10.1016/j.otsr.2012.11.011.
19. Can tibial plateau fractures be reduced and stabilised through an angiosome-sparing antero-lateral approach? / L.B. Solomon, P.R. Boopalan, A. Chakrabarty, S.A. Callary // Injury. 2014. Vol. 45, N 4. P. 766-774. doi: 10.1016/j.injury.2013.11.035.
20. Operative treatment for posteromedial condylar split fracture of tibial plateau / H.W. Chen, G.S. Zhao, Z.Y. Wang, J. Pan // Zhongguo Gu Shang. 2012. Vol. 25, N 3. P. 190-193.
21. Chen H.W., Chen C.Q., Yi X.H. Posterior tibial plateau fracture: a new treatment-oriented classification and surgical management // Int. J. Clin. Exp. Med. 2015. Vol. 8, N 1. P. 472-479.

22. Chen L., Ma S., Li X. Minimally invasive treatment of tibial plateau fracture under arthroscopy monitoring // *Zhongguo Yi Liao Qi Xie Za Zhi*. 2014. Vol. 38, N 3. P. 232-234.
23. Clinical study on treatment of posterolateral fracture of tibial plateau via superior fibular head approach / Chu X., Liu X., Chen W., Gao J., Luo Y., Zhu J., Cai F., Zhou M. // *Zhongguo Xiu Fu Chong Jian Wai Ke Za Zhi*. 2013. Vol. 27, N 2. P. 155-159.
24. Combined approaches for fixation of Schatzker type II tibial plateau fractures involving the posterolateral column: a prospective observational cohort study / H. Sun, Q.L. Zhai, Y.F. Xu, Y.K. Wang, C.F. Luo, C.Q. Zhang // *Arch. Orthop. Trauma Surg*. 2015. Vol. 135, N 2. P. 209-221. doi: 10.1007/s00402-014-2131-4.
25. Comparative study of internal and hybrid external fixation in tibial condylar fractures / A. Malakasi, S.N. Lalloos, E. Chronopoulos, D.S. Korres, N.E. Efstathopoulos // *Eur. J. Orthop. Surg. Traumatol*. 2013. Vol. 23, N 1. P. 97-103. doi: 10.1007/s00590-011-0911-x.
26. Computed tomography-based Three-Column Classification in tibial plateau fractures: introduction of its utility and assessment of its reproducibility / Y. Zhu, G. Yang, C.F. Luo, W.R. Smith, C.F. Hu, H. Gao, B. Zhong, B.F. Zeng // *J. Trauma Acute Care Surg*. 2012. Vol. 73, N 3. P. 731-737. doi: 10.1097/TA.0b013e31825c17e7.
27. Enderle E., Frosch K.H. Arthroscopy-assisted management of knee fractures // *Unfallchirurg*. 2013. Bd. 116, H. 4. S. 311-317. doi: 10.1007/s00113-012-2346-1.
28. Fibular head osteotomy: a new approach for the treatment of lateral or posterolateral tibial plateau fractures / B. Yu, K. Han, C. Zhan, C. Zhang, H. Ma, J. Su // *Knee*. 2010. Vol. 17, N 5. P. 313-318. doi: 10.1016/j.knee.2010.01.002.
29. French B., Tornetta P. 3rd. High-energy tibial shaft fractures // *Orthop. Clin. North Am*. 2002. Vol. 33, N 1. P. 211-230.
30. A new posterolateral approach without fibula osteotomy for the treatment of tibial plateau fractures / K.H. Frosch, P. Balcarek, T. Walde, K.M. Stürmer // *J. Orthop. Trauma*. 2010. Vol. 24, N 8. P. 515-520. doi: 10.1097/BOT.0b013e3181e5e17d.
31. Herbert M., Domnick C., Petersen W. Arthroscopic treatment of tibial plateau fractures // *Oper. Orthop. Traumatol*. 2014. Vol. 26, N 6. P. 573-588. doi: 10.1007/s00064-014-0328-x.
32. High energy tibial plateau fractures treated with hybrid external fixation / G.C. Babis, D.S. Evangelopoulos, P. Kontovazenis, K. Nikolopoulos, P.N. Soucacos // *J. Orthop. Surg. Res*. 2011. Vol. 6. P. 35. doi: 10.1186/1749-799X-6-35.
33. Hsieh C.H. Treatment of the posterolateral tibial plateau fractures using the anterior surgical approach // *Int. J. Biomed. Sci*. 2010. Vol. 6, N 4. P. 316-320.
34. IKDC Knee Form / IKDC Committee: AOSSM: A. Anderson, J. Bergfeld, A. Boland, S. Dye, J. Feagin, C. Harner, N. Mohtadi, J. Richmond, D. Shelbourne, G. Terry. ESSKA: Staubli H., Hefti F., Hoher J., Jacob R., Mueller W., Neyret P. APOSSM: Chan K., Kurosaka M. Available at: <http://www.sportsmed.org/AOSSMIMIS/members/downloads/research/IKDCEnglishUS.pdf>
35. Incidence and fracture morphology of posterolateral fragments in lateral and bicondylar tibial plateau fractures / H.S. Sohn, Y.C. Yoon, J.W. Cho, W.T. Cho, C.W. Oh, J.K. Oh // *J. Orthop. Trauma*. 2015. Vol. 29, N 2. P. 91-97. doi: 10.1097/BOT.0000000000000170.
36. Inter-observer reliability assessment of the Schatzker, AO/OTA and three-column classification of tibial plateau fractures / Y. Zhu, C.F. Hu, G. Yang, D. Cheng, C.F. Luo // *J. Trauma Manag. Outcomes*. 2013. Vol. 7, N 1. P. 7. doi: 10.1186/1752-2897-7-7.
37. Johnson E.E., Timon S., Osuji C. Surgical technique: Tschernhe-Johnson extensile approach for tibial plateau fractures // *Clin. Orthop. Relat. Res*. 2013. Vol. 471, N 9. P. 2760-2767. doi: 10.1007/s11999-013-2962-2.
38. Li Q., Zhang Y.Q., Chang S.M. Posterolateral fragment characteristics in tibial plateau fractures // *Int. Orthop*. 2014. Vol. 38, N 3. P. 681-682. doi: 10.1007/s00264-013-2248-z.
39. Lobenhoffer P. Posterolateral transfibular approach to tibial plateau fractures // *J. Orthop. Trauma*. 2011. Vol. 25, N 3. P. e31. doi: 10.1097/BOT.0b013e31820b809a.
40. Müller M.E., Perren S.M., Allgöwer M. Arbeitsgemeinschaft für Osteosynthesefragen. 3rd ed. Berlin, New York: Springer-Verlag, 1990.
41. Morphological characteristics of split-depression fractures of the lateral tibial plateau (Schatzker type II): a computer-tomography-based study / Q. Zhai, C. Luo, Y. Zhu, L. Yao, C. Hu, B. Zeng, C. Zhang // *Int. Orthop*. 2013. Vol. 37, N 5. P. 911-917. doi: 10.1007/s00264-013-1825-5.
42. Open reduction and internal fixation of posterolateral tibial plateau fractures through fibula osteotomy-free posterolateral approach / H.W. Chen, G.D. Liu, S. Ou, G.S. Zhao, J. Pan, L.J. Wu // *J. Orthop. Trauma*. 2014. Vol. 28, N 9. P. 513-517. doi: 10.1097/BOT.0000000000000047.
43. Outcome of complex tibial plateau fractures treated with external fixator / S.H. Mankar, A.V. Golhar, M. Shukla, P.S. Badwaik, M. Faizan, S. Kalkotwar // *Indian J. Orthop*. 2012. Vol. 46, N 5. P. 570-574. doi: 10.4103/0019-5413.101041.
44. Posterior coronal plating of bicondylar tibial plateau fractures through posteromedial and anterolateral approaches in a healthy floating supine position / S.M. Chang, X. Wang, J.Q. Zhou, Y.G. Huang, X.Z. Zhu // *Orthopedics*. 2012. Vol. 35, N 7. P. 583-588. doi: 10.3928/01477447-20120621-03.
45. Posterolateral and anterolateral approaches to unicondylar posterolateral tibial plateau fractures: a comparative study / L.B. Solomon, A.W. Stevenson, Y.C. Lee, R.P. Baird, D.W. Howie // *Injury*. 2013. Vol. 44, N 11. P. 1561-1568. doi: 10.1016/j.injury.2013.04.024.
46. Posterolateral transfibular approach to tibial plateau fractures: technique, results, and rationale / L.B. Solomon, A.W. Stevenson, R.P. Baird, A.P. Pohl // *J. Orthop. Trauma*. 2010. Vol. 24, N 8. P. 505-514. doi: 10.1097/BOT.0b013e3181ccba4b.
47. Schatzker J., Tile M. The rationale of operative fracture care. Berlin, Heidelberg: Springer-Verlag, 1987. P. 279-295.
48. Shen G., Zhou J. Comparison study on effectiveness between arthroscopy assisted percutaneous internal fixation and open reduction and internal fixation for Schatzker types II and III tibial plateau fractures // *Zhongguo Xiu Fu Chong Jian Wai Ke Za Zhi*. 2011. Vol. 25, N 10. P. 1201-1204.
49. Surgical techniques for complex proximal tibial fractures / J.A. Lowe, N. Tejwani, B.J. Yoo, P.R. Wolinsky // *Instr. Course Lect*. 2012. Vol. 61. P. 39-51.
50. The posterolateral shearing tibial plateau fracture: treatment and results via a modified posterolateral approach / J. Tao, D.H. Hang, Q.G. Wang, W. Gao, L.B. Zhu, X.F. Wu, K.D. Gao // *Knee*. 2008. Vol. 15, N 6. P. 473-479. doi: 10.1016/j.knee.2008.07.004.
51. The classification systems for tibial plateau fractures: how reliable are they? / S.N. Maripuri, P. Rao, A. Manoj-Thomas, K. Mohanty // *Injury*. 2008. Vol. 39, N 10. P. 1216-1221. doi: 10.1016/j.injury.2008.01.023.
52. The incidence of posterior tibial plateau fracture: an investigation of 525 fractures by using a CT-based classification system / G. Yang, Q. Zhai, Y. Zhu, H. Sun, S. Putnis, C. Luo // *Arch. Orthop. Trauma Surg*. 2013. Vol. 133, N 7. P. 929-934. doi: 10.1007/s00402-013-1735-4.
53. The risk of injury to the anterior tibial artery in the posterolateral approach to the tibia plateau: a cadaver study / N. Heidari, S. Lidder, W. Grechenig, N.P. Tesch, A.M. Weinberg // *J. Orthop. Trauma*. 2013. Vol. 27, N 4. P. 221-225. doi: 10.1097/BOT.0b013e318271f8f0.
54. Three-column fixation for complex tibial plateau fractures / C.F. Luo, H. Sun, B. Zhang, B.F. Zeng // *J. Orthop. Trauma*. 2010. Vol. 24, N 11. P. 683-692. doi: 10.1097/BOT.0b013e3181d436f3.
55. Treatment of complex tibial plateau fractures using Ilizarov technique / I. Lalić, N. Daraboš, M. Stanković, Z. Gojković, M. Obradović, D. Marić // *Acta Clin. Croat*. 2014. Vol. 53, N 4. P. 437-448.
56. Treatment of Schatzker Type V and VI tibial plateau fractures using a midline longitudinal incision and dual plating / K.Y. Cho, H.S. Oh, J.H. Yoo, D.H. Kim, Y.J. Cho, K.I. Kim // *Knee Surg. Relat. Res*. 2013. Vol. 25, N 2. P. 77-83. doi: 10.5792/ksrr.2013.25.2.77.
57. Trickey E.L. Rupture of the posterior cruciate ligament of the knee // *J. Bone Joint Surg. Br*. 1968. Vol. 50, N 2. P. 334-341.
58. Two-dimensional and three-dimensional computed tomography for the classification and characterisation of tibial plateau fractures / J.N. Doornberg, M.V. Rademakers, M.P. van den Bekerom, G.M. Kerckhoffs, J. Ahn, E.P. Steller, P. Kloen // *Injury*. 2011. Vol. 42, N 12. P. 1416-1425. doi: 10.1016/j.injury.2011.03.025.
59. Use of a virtual 3D software for planning of tibial plateau fracture reconstruction / E.M. Suero, T. Hüfner, T. Stübig, C. Krettek, M. Citak // *Injury*. 2010. Vol. 41, N 6. P. 589-591. doi: 10.1016/j.injury.2009.10.053.
60. Yu L., Fenglin Z. High-energy tibial plateau fractures: external fixation versus plate fixation // *Eur. J. Orthop. Surg. Traumatol*. 2015. Vol. 25, N 3. P. 411-423. doi: 10.1007/s00590-014-1528-7.

REFERENCES

- Zagorodnii H.B., Lomtadize E.Sh., Nikitin S.S., Semenistyj A.Iu., Fedoruk G.V., Volna A.A., Frolov A.V. Vnutrennii osteosintez pri perelomakh plato bol'shebertainovoi kosti [Internal osteosynthesis for tibial plateau fractures]. *Vestn. Travmatologii i Ortopedii im. N.N. Priorova*. 2009. N 2. pp. 10-14
- Voronkevich I.A. Perelomy proksimal'nogo epifiza bol'shebertainovoi kosti i tekhnicheskie vozmozhnosti sovremennogo pogruzhnogo osteosinteza [Fractures of the proximal tibial epiphysis and technical possibilities of the modern internal osteosynthesis]. *Travmatol. Ortop. Rossii*. 2004. N 1. pp. 68-75
- Voronkevich I.A., Tikhilov R.M. Vnutrisustavnye osteotomii po povodu posledstviia perelomov myshchelkov bol'shebertainovoi kosti [Intra-articular osteotomies for the consequences of tibial plateau fractures]. *Travmatol. Ortop. Rossii*. 2010. N 3. pp. 87-91
- Girshin O.G., Lazishvili G.D. *Kolennyi sustav (povrezhdeniia i bolevye sindromy)* [The Knee (injuries and pain syndromes)]. M.: NTSSKh im. A.N. Bakuleva RAMN, 2007. 352 p.
- Gorodnichenko A.I. Lechenie vnutrisustavnykh perelomov kolennogo sustava s primeneniem artroskopii [Treatment of the knee intra-articular fractures with arthroscopy using]. *Travmatol. Ortop. Rossii*. 2006. N 2. pp. 83-84
- Erkhan N.V., Vetrile V.S. Primenenie artroskopii v lechenii vnutrisustavnykh perelomov kolennogo sustava [Arthroscopy using in treatment of the knee intra-articular fractures]. *Travmatol. Ortop. Rossii*. 2005. Spets. vyp. : Materialy VI kongressa Rossiiskogo artroskopicheskogo obshchestva [Special Issue: Materials of VI Congress of the Russian Arthroscopy Society]. pp. 52-53
- Kuzina I.R. Rol' magnitno-rezonansnoi tomografii v vyavlenii «skrytykh» vnutrisustavnykh perelomov kolennogo sustava [The role of magnetic resonance tomography in revealing the knee "hidden" intra-articular fractures]. *Novye tekhnologii v meditsine : tez. nauch.-prakt. konf.* [New technologies in medicine: abstracts of scientific-practical conference]. Kurgan, 2000. pp. 151-153
- Kliuchevskii V.V., Gerasimov M.R., Khadzha Salekh, Mandzhlikian A.N. Lechenie vnutrisustavnykh perelomov proksimal'nogo otdela bol'shebertainovoi kosti [Treatment of intra-articular fractures of the proximal tibia]. *Travmatol. Ortop. Rossii*. 2010. N 1. pp. 71-74
- Gilev Ia.Kh., Pronskikh A.A., Miliukov A.I., Koperchak A.V., Tleubaev Zh.A., Dingis A.V., Bogdanov S.V., Evsiukov A.V. Lechenie perelomov oblasti kolennogo sustava [Treatment of fractures of the knee area]. *Materialy dokladov VIII s'ezda travmatologov-ortopedov Rossii* [Proceedings of VIII Congress of traumatologists-orthopedists of Russia]. Samara, 2006. pp. 496-497
- Iarygin I.V., Tsygankov B.D., Lukutina A.I., Grudina G.A. Rol' artroskopii kolennogo sustava pri operativnom lechenii perelomov myshchelkov bol'shebertainovoi kosti [The role of the knee arthroscopy in surgical treatment of tibial plateau fractures]. *Travmatol. Ortop. Rossii*. 2006. N 2. pp. 326
- Shapovalov V.M., Khominets V.V., Rikun O.V., Gladkov R.V. Khirurgicheskoe lechenie perelomov myshchelkov bol'shebertainovoi kosti [Surgical treatment of tibial plateau fractures]. *Travmatol. Ortop. Rossii*. 2011. N 1. pp. 53-60
- He X., Ye P., Hu Y., Huang L., Zhang F., Liu G., Ruan Y., Luo C. A posterior inverted L-shaped approach for the treatment of posterior bicondylar tibial plateau fractures. *Arch. Orthop. Trauma Surg.* 2013. Vol. 133, N 1. pp. 23-28. doi: 10.1007/s00402-012-1632-2
- Chang S.M., Hu S.J., Zhang Y.Q., Yao M.W., Ma Z., Wang X., Dargel J., Eysel P. A surgical protocol for bicondylar four-quadrant tibial plateau fractures. *Int. Orthop.* 2014. Vol. 38, N 12. pp. 2559-2564. doi: 10.1007/s00264-014-2487-7
- Sun H., Luo C.F., Yang G., Shi H.P., Zeng B.F. Anatomical evaluation of the modified posterolateral approach for posterolateral tibial plateau fracture. *Eur. J. Orthop. Surg. Traumatol.* 2013. Vol. 23, N 7. pp. 809-818. doi: 10.1007/s00590-012-1067-z
- Chiu C.H., Cheng C.Y., Tsai M.C., Chang S.S., Chen A.C., Chen Y.J., Chan Y.S. Arthroscopy-assisted reduction of posteromedial tibial plateau fractures with buttress plate and cannulated screw construct. *Arthroscopy*. 2013. Vol. 29, N 8. pp. 1346-1354. doi: 10.1016/j.arthro.2013.05.003
- Chen X.Z., Liu C.G., Chen Y., Wang L.Q., Zhu Q.Z., Lin P. Arthroscopy-assisted surgery for tibial plateau fractures. *Arthroscopy*. 2015. Vol. 31, N 1. pp. 143-153. doi: 10.1016/j.arthro.2014.06.005
- Barei D.P., Nork S.E., Mills W.J., Henley M.B., Benirschke S.K. Complications associated with internal fixation of high-energy bicondylar tibial plateau fractures utilizing a two-incision technique. *J. Orthop. Trauma*. 2004. Vol. 18, N 10. pp. 649-657
- Burdin G. Arthroscopic management of tibial plateau fractures: surgical technique. *Orthop. Traumatol. Surg. Res.* 2013. Vol. 99, N 1 Suppl. pp. S208-S218. doi: 10.1016/j.otsr.2012.11.011
- Solomon L.B., Boopalan P.R., Chakrabarty A., Callary S.A. Can tibial plateau fractures be reduced and stabilised through an angiosome-sparing antero-lateral approach? *Injury*. 2014. Vol. 45, N 4. pp. 766-774. doi: 10.1016/j.injury.2013.11.035
- Chen H.W., Zhao G.S., Wang Z.Y., Pan J. Operative treatment for posteromedial condylar split fracture of tibial plateau. *Zhongguo Gu Shang*. 2012. Vol. 25, N 3. pp. 190-193
- Chen H.W., Chen C.Q., Yi X.H. Posterior tibial plateau fracture: a new treatment-oriented classification and surgical management. *Int. J. Clin. Exp. Med.* 2015. Vol. 8, N 1. pp. 472-479
- Chen L., Ma S., Li X. Minimally invasive treatment of tibial plateau fracture under arthroscopy monitoring. *Zhongguo Yi Liao Qi Xie Za Zhi*. 2014. Vol. 38, N 3. pp. 232-234
- Chu X., Liu X., Chen W., Gao J., Luo Y., Zhu J., Cai F., Zhou M. Clinical study on treatment of posterolateral fracture of tibial plateau via superior fibular head approach. *Zhongguo Xiu Fu Chong Jian Wai Ke Za Zhi*. 2013. Vol. 27, N 2. pp. 155-159
- Sun H., Zhai Q.L., Xu Y.F., Wang Y.K., Luo C.F., Zhang C.Q. Combined approaches for fixation of Schatzker type II tibial plateau fractures involving the posterolateral column: a prospective observational cohort study. *Arch. Orthop. Trauma Surg.* 2015. Vol. 135, N 2. pp. 209-221. doi: 10.1007/s00402-014-2131-4
- Malakasi A., Lалlos S.N., Chronopoulos E., Korres D.S., Efstathiopoulos N.E. Comparative study of internal and hybrid external fixation in tibial condylar fractures. *Eur. J. Orthop. Surg. Traumatol.* 2013. Vol. 23, N 1. pp. 97-103. doi: 10.1007/s00590-011-0911-x
- Zhu Y., Yang G., Luo C.F., Smith W.R., Hu C.F., Gao H., Zhong B., Zeng B.F. Computed tomography-based Three-Column Classification in tibial plateau fractures: introduction of its utility and assessment of its reproducibility. *J. Trauma Acute Care Surg.* 2012. Vol. 73, N 3. pp. 731-737. doi: 10.1097/TA.0b013e31825c17e7
- Enderle E., Frosch K.H. Arthroscopy-assisted management of knee fractures. *Unfallchirurg*. 2013. Bd. 116, H. 4. pp. 311-317. doi: 10.1007/s00113-012-2346-1
- Yu B., Han K., Zhan C., Zhang C., Ma H., Su J. Fibular head osteotomy: a new approach for the treatment of lateral or posterolateral tibial plateau fractures. *Knee*. 2010. Vol. 17, N 5. pp. 313-318. doi: 10.1016/j.knee.2010.01.002
- French B., Tornetta P. 3rd. High-energy tibial shaft fractures. *Orthop. Clin. North Am.* 2002. Vol. 33, N 1. pp. 211-230
- Frosch K.H., Balcarek P., Walde T., Stürmer K.M. A new posterolateral approach without fibula osteotomy for the treatment of tibial plateau fractures. *J. Orthop. Trauma*. 2010. Vol. 24, N 8. pp. 515-520. doi: 10.1097/BOT.0b013e3181e5e17d
- Herbort M., Dommick C., Petersen W. Arthroscopic treatment of tibial plateau fractures. *Oper. Orthop. Traumatol.* 2014. Vol. 26, N 6. pp. 573-588. doi: 10.1007/s00064-014-0328-x
- Babis G.C., Evangelopoulos D.S., Kontovazenis P., Nikolopoulos K., Soucacos P.N. High energy tibial plateau fractures treated with hybrid external fixation. *J. Orthop. Surg. Res.* 2011. Vol. 6. pp. 35. doi: 10.1186/1749-799X-6-35
- Hsieh C.H. Treatment of the posterolateral tibial plateau fractures using the anterior surgical approach. *Int. J. Biomed. Sci.* 2010. Vol. 6, N 4. pp. 316-320
- IKDC Knee Form / IKDC Committee: AOSSM: A. Anderson, J. Bergfeld, A. Boland, S. Dye, J. Feagin, C. Harner, N. Mohtadi, J. Richmond, D. Shelbourne, G. Terry. ESSKA: Staubli H., Hefti F., Hoher J., Jacob R., Mueller W., Neyret P. APOSSM: Chan K., Kurosaka M. Available at: <http://www.sportsmed.org/AOSSMIMIS/members/downloads/research/IKDCEnglishUS.pdf>
- Sohn H.S., Yoon Y.C., Cho J.W., Cho W.T., Oh C.W., Oh J.K. Incidence and fracture morphology of posterolateral fragments in lateral and bicondylar tibial plateau fractures. *J. Orthop. Trauma*. 2015. Vol. 29, N 2. pp. 91-97. doi: 10.1097/BOT.0000000000000170
- Zhu Y., Hu C.F., Yang G., Cheng D., Luo C.F. Inter-observer reliability assessment of the Schatzker, AO/OTA and three-column classification of tibial plateau fractures. *J. Trauma Manag. Outcomes*. 2013. Vol. 7, N 1. p. 7. doi: 10.1186/1752-2897-7-7
- Johnson E.E., Timon S., Osuji C. Surgical technique: Tschern-Johnson extensile approach for tibial plateau fractures. *Clin. Orthop. Relat. Res.*

2013. Vol. 471, N 9. pp. 2760-2767. doi: 10.1007/s11999-013-2962-2
38. Li Q., Zhang Y.Q., Chang S.M. Posterolateral fragment characteristics in tibial plateau fractures. *Int. Orthop.* 2014. Vol. 38, N 3. pp. 681-682. doi: 10.1007/s00264-013-2248-z
39. Lobenhoffer P. Posterolateral transfibular approach to tibial plateau fractures. *J. Orthop. Trauma.* 2011. Vol. 25, N 3. p. e31. doi: 10.1097/BOT.0b013e31820b809a
40. Müller M.E., Perren S.M., Allgöwer M. Arbeitsgemeinschaft für Osteosynthesefragen. 3rd ed. Berlin, New York: Springer-Verlag, 1990
41. Zhai Q., Luo C., Zhu Y., Yao L., Hu C., Zeng B., Zhang C. Morphological characteristics of split-depression fractures of the lateral tibial plateau (Schatzker type II): a computer-tomography-based study. *Int. Orthop.* 2013. Vol. 37, N 5. pp. 911-917. doi: 10.1007/s00264-013-1825-5
42. Chen H.W., Liu G.D., Ou S., Zhao G.S., Pan J., Wu L.J. Open reduction and internal fixation of posterolateral tibial plateau fractures through fibula osteotomy-free posterolateral approach. *J. Orthop. Trauma.* 2014. Vol. 28, N 9. pp. 513-517. doi: 10.1097/BOT.0000000000000047
43. Mankar S.H., Golhar A.V., Shukla M., Badwaik P.S., Faizan M., Kalkotwar S. Outcome of complex tibial plateau fractures treated with external fixator. *Indian J. Orthop.* 2012. Vol. 46, N 5. pp. 570-574. doi: 10.4103/0019-5413.101041
44. Chang S.M., Wang X., Zhou J.Q., Huang Y.G., Zhu X.Z. Posterior coronal plating of bicondylar tibial plateau fractures through posteromedial and anterolateral approaches in a healthy floating supine position. *Orthopedics.* 2012. Vol. 35, N 7. pp. 583-588. doi: 10.3928/01477447-20120621-03
45. Solomon L.B., Stevenson A.W., Lee Y.C., Baird R.P., Howie D.W. Posterolateral and anterolateral approaches to unicondylar posterolateral tibial plateau fractures: a comparative study. *Injury.* 2013. Vol. 44, N 11. pp. 1561-1568. doi: 10.1016/j.injury.2013.04.024
46. Solomon L.B., Stevenson A.W., Baird R.P., Pohl A.P. Posterolateral transfibular approach to tibial plateau fractures: technique, results, and rationale. *J. Orthop. Trauma.* 2010. Vol. 24, N 8. pp. 505-514. doi: 10.1097/BOT.0b013e3181ccba4b
47. Schatzker J., Tile M. The rationale of operative fracture care. Berlin, Heidelberg: Springer-Verlag, 1987. pp. 279-295
48. Shen G., Zhou J. Comparison study on effectiveness between arthroscopy assisted percutaneous internal fixation and open reduction and internal fixation for Schatzker types II and III tibial plateau fractures. *Zhongguo Xiu Fu Chong Jian Wai Ke Za Zhi.* 2011. Vol. 25, N 10. pp. 1201-1204
49. Lowe J.A., Tejwani N., Yoo B.J., Wolinsky P.R. Surgical techniques for complex proximal tibial fractures. *Instr. Course Lect.* 2012. Vol. 61. pp. 39-51
50. Tao J., Hang D.H., Wang Q.G., Gao W., Zhu L.B., Wu X.F., Gao K.D. The posterolateral shearing tibial plateau fracture: treatment and results via a modified posterolateral approach. *Knee.* 2008. Vol. 15, N 6. pp. 473-479. doi: 10.1016/j.knee.2008.07.004
51. Maripuri S.N., Rao P., Manoj-Thomas A., Mohanty K. The classification systems for tibial plateau fractures: how reliable are they? *Injury.* 2008. Vol. 39, N 10. pp. 1216-1221. doi: 10.1016/j.injury.2008.01.023
52. Yang G., Zhai Q., Zhu Y., Sun H., Putnis S., Luo C. The incidence of posterior tibial plateau fracture: an investigation of 525 fractures by using a CT-based classification system. *Arch. Orthop. Trauma Surg.* 2013. Vol. 133, N 7. pp. 929-934. doi: 10.1007/s00402-013-1735-4
53. Heidari N., Lidder S., Grechenig W., Tesch N.P., Weinberg A.M. The risk of injury to the anterior tibial artery in the posterolateral approach to the tibia plateau: a cadaver study. *J. Orthop. Trauma.* 2013. Vol. 27, N 4. pp. 221-225. doi: 10.1097/BOT.0b013e318271f8f0
54. Luo C.F., Sun H., Zhang B., Zeng B.F. Three-column fixation for complex tibial plateau fractures. *J. Orthop. Trauma.* 2010. Vol. 24, N 11. pp. 683-692. doi: 10.1097/BOT.0b013e3181d436f3
55. Lalić I., Daraboš N., Stanković M., Gojković Z., Obradović M., Marić D. Treatment of complex tibial plateau fractures using Ilizarov technique. *Acta Clin. Croat.* 2014. Vol. 53, N 4. pp. 437-448
56. Cho K.Y., Oh H.S., Yoo J.H., Kim D.H., Cho Y.J., Kim K.I. Treatment of Schatzker Type V and VI tibial plateau fractures using a midline longitudinal incision and dual plating. *Knee Surg. Relat. Res.* 2013. Vol. 25, N 2. pp. 77-83. doi: 10.5792/ksrr.2013.25.2.77
57. Trickey E.L. Rupture of the posterior cruciate ligament of the knee. *J. Bone Joint Surg. Br.* 1968. Vol. 50, N 2. pp. 334-341
58. Doornberg J.N., Rademakers M.V., van den Bekerom M.P., Kerkhoffs G.M., Ahn J., Steller E.P., Kloen P. Two-dimensional and three-dimensional computed tomography for the classification and characterisation of tibial plateau fractures. *Injury.* 2011. Vol. 42, N 12. pp. 1416-1425. doi: 10.1016/j.injury.2011.03.025
59. Suero E.M., Hüfner T., Stübiger T., Krettek C., Citak M. Use of a virtual 3D software for planning of tibial plateau fracture reconstruction. *Injury.* 2010. Vol. 41, N 6. pp. 589-591. doi: 10.1016/j.injury.2009.10.053
60. Yu L., Fenglin Z. High-energy tibial plateau fractures: external fixation versus plate fixation. *Eur. J. Orthop. Surg. Traumatol.* 2015. Vol. 25, N 3. pp. 411-423. doi: 10.1007/s00590-014-1528-7

Рукопись поступила 25.08.2016

Сведения об авторах:

1. Беленький Игорь Григорьевич – Первый Санкт-Петербургский медицинский университет им. академика И.П. Павлова, доцент кафедры травматологии и ортопедии, д. м. н.: e-mail: belenkiy.trauma@mail.ru
2. Кочиш Александр Юрьевич – ФГБУ «Российский ордена Трудового Красного Знамени научно-исследовательский институт травматологии и ортопедии им. Р.Р. Вредена» Министерства здравоохранения Российской Федерации, заместитель директора по научной и учебной работе, д. м. н., профессор; e-mail: auk1959@mail.ru
3. Кислицын Михаил Андреевич – Первый Санкт-Петербургский медицинский университет им. академика И.П. Павлова, соискатель кафедры травматологии и ортопедии; e-mail: 89111664610@mail.ru

Information about the authors:

1. Igor' G. Belen'kii, M.D., Ph.D., Pavlov First Saint Petersburg State Medical University, St. Petersburg, Associate Professor at the Department of Traumatology and Orthopaedics; e-mail: belenkiy.trauma@mail.ru
2. Aleksandr Iu. Kochish, M.D., Ph.D., FSBI Russian Vredon Order of Labor Red Banner Scientific Research Institute of Traumatology and Orthopaedics of the RF Ministry of Health, St. Petersburg, Deputy Director for Scientific and Educational Work, Professor; e-mail: auk1959@mail.ru
3. Mikhail A. Kislitsyn, M.D., Pavlov First Saint Petersburg State Medical University, St. Petersburg, Department of Traumatology and Orthopaedics; e-mail: 89111664610@mail.ru