Случай из практики

© Группа авторов, 2016.

УДК [616.718.4+616.718.5/.6]:616.5-004.8]-001.5-023.67-089.227.84

DOI 10.18019/1028-4427-2016-3-73-76

Тяжелое повреждение бедра и голени при автодорожной травме с дефектом кости и мягких тканей

Н.М. Белокрылов[1], В.М. Ладейщиков[2], И.Г. Шинкарик[3], А.Н. Белокрылов[4], М.А. Яговкин[5]

[1]Федеральное государственное бюджетное образовательное учреждение высшего профессионального образования «Пермский государственный гуманитарно-педагогический университет»
[2]Федеральное государственное бюджетное образовательное учреждение высшего образования «Пермский государственный медицинский университет имени академика Е.А. Вагнера» Министерства здравоохранения Российской Федерации
[3]Государственное бюджетное учреждение здравоохранения Пермского края "Городская детская клиническая больница № 3"
[4]Государственное бюджетное учреждение здравоохранения Пермского края «Краевая детская клиническая больница», г. Пермь
[5]Кировское областное государственное бюджетное учреждение здравоохранения «Кировская областная клиническая больница № 3»

Major injury of the femur and leg with bone and soft tissue defect due to traffic accident

N.M. Belokrylov[1], V.M. Ladeishchikov[2], I.G. Shinkarik[3], A.N. Belokrylov[4], M.A. Iagovkin[5]

[1]FSBEI HPE The Perm State Humanitarian Pedagogical University;
[2]FSBEI HE The Perm Vagner State Medical University of the RF Ministry of Health; [3]SBHI of the Perm Region City Children Clinical Hospital No 3, [4]SBHI of the Perm Region Regional Children Clinical Hospital, Perm; [5]KRSBHI The Kirov Regional Clinical Hospital No 3

Представлен случай тяжёлого повреждения мягких тканей голени с субтотальным кожным дефектом, с оскольчатыми переломами бедра и голени слева у больного М., 13 лет, перенесшего тяжёлую автодорожную травму. Тяжёлая закрытая черепно-мозговая травма и удалённость от краевого центра отодвинули начало квалифицированного хирургического лечения на 22 дня. Первым этапом проведена симультанная операция, при которой выполнены мостовидный остеосинтез левого бедра накостной пластиной с ограниченным контактом и остеосинтез голени аппаратом Илизарова с вторичной хирургической обработкой. Основной дефект диафиза после хирургической обработки достигал 25 см. После некрэктомии, последующей свободной пластики расщеплёнными лоскутами кожи больному спустя 5,5 месяцев после 1-го основного этапа выполнено следующее реконструктивное вмешательство с использованием билокального остеосинтеза с целью замещения костного дефекта. Этим способом удалось частично заместить дефект большеберцовой кости, через 4 месяца выполнен этап свободной тибиализации оставшегося дефекта кости на протяжении 10 см фрагментом малоберцовой кости, взятым на этой же голени. В последующем через 19 месяцев после 1-го этапа реконструкции проведена костная аутопластика дефекта бедра с сохранением фиксации той же пластиной. Демонтаж аппарата на голени состоялся через 2,5 года после травмы. Достигнута консолидация на бедре и голени, все движения в тазобедренном, коленном, голеностопном суставе сохранены, осталось укорочение нижней конечности на повреждённой стороне в пределах 2 см. Получен хороший результат хирургического лечения, при котором на голени применение аппарата Илизарова было просто неизбежным. Тяжёлый оскольчатый перелом бедра и огромный субтотальный дефект костной ткани и кожи на голени закончились костной консолидацией при гибком этапном применении различных методов реконструкции длинных трубчатых костей.
Ключевые слова: чрескостный остеосинтез, билокальный остеосинтез, тибиализация, накостный остеосинтез, аппарат Илизарова, дефект кости, дефект кожи, оскольчатый перелом.

The authors presented a case of major injury of the leg soft tissues with a subtotal skin defect, left-sided comminuted fractures of the femur and leg in patient M., 13 years old, who got in a serious traffic accident. The major craniocerebral trauma and the remoteness from the regional centre delayed the start of qualified surgical treatment by 22 days. The first stage included a simultaneous surgery consisting in performing bridge osteosynthesis of the left femur using an internal plate of limited contact and osteosynthesis of the leg using the Ilizarov fixator with secondary debridement. The main defect of the shaft after the debridement was 25 cm. The following reconstructive intervention using bilocal osteosynthesis in order to fill the bone defect performed in the patient after necrectomy, subsequent free grafting with split-thickness skin flaps 5.5 months after the first main stage. Using this procedure the authors managed to fill the tibial defect partially, and four months later they performed the stage of free tibialization of the remaining bone defect over 10 cm using a fibular fragment obtained from the same leg. Subsequently, 19 months after the first stage of reconstruction they performed bone autografting of the femoral defect with maintaining fixation using the same plate. 2.5 years after the trauma the fixator was demounted from the leg. Consolidation in the femur and the leg was achieved, all the motions in the hip, the knee and the ankle maintained, the shortening of the lower limb remained on the involved side amounting to two cm. A good result was obtained after the performed surgical treatment with its inevitability of using the Ilizarov fixator for the leg. The serious comminuted femoral fracture and a great subtotal defect of the leg bone tissue and skin resulted in bone consolidation with soft staged using different techniques of long tubular bone reconstruction.
Keywords: transosseous osteosynthesis, bilocal osteosynthesis, tibialization, internal osteosynthesis, the Ilizarov fixator, bone defect, skin defect, comminuted fracture.

Тяжёлые оскольчатые повреждения длинных трубчатых костей с образованием дефекта кости и, особенно, в сочетании с размозжением и образованием дефекта мягких тканей крайне трудны для лечения, требуют нетривиального подхода, длительного и, как правило, этапного лечения.

Б-й М., 13 лет. Поступил в отделение клиники через 15 дней после автодорожной травмы, связанной с лобовым ударом, при котором ребёнок вместе с мотоциклом влетел под передний бампер грузового автомобиля. Диагноз. Сочетанная травма. Ушиб головного мозга тяжёлой степени. Открытый оскольчатый перелом левого бедра II-Б в средней трети. Открытый оскольчатый перелом III-В левой большеберцовой кости (ББК) на протяжении кости, перелом малоберцовой кости в нижней трети, с обширным субтотальным размозжением мягких тканей на всём протяжении голени. Особенности оскольчатых переломов изначально исключали сопоставление отломков, привели к образованию дефектов костей (рис. 1).

Белокрылов Н.М., Ладейщиков В.М., Шинкарик И.Г., Белокрылов А.Н., Яговкин М.А. Тяжелое повреждение бедра и голени при автодорожной травме с дефектом кости и мягких тканей // Гений ортопедии. 2016. № 3. С. 73-76.

Рис. 1. Больной М., 13 лет. Рентгенограммы левой голени и бедра (оскольчатые переломы) сразу после травмы. Множественные фрагменты большеберцовой кости на протяжении и малоберцовой кости в нижней трети (а, б), многооскольчатый перелом бедра с полным разобщением отломков (в, г)

При поступлении проведена хирургическая обработка, рана на наружной поверхности левого бедра зашита, удалены свободные отломки большеберцовой кости, что ещё более увеличило дефект, образовавшийся при ударе, наложены наводящие швы на кожу, фиксация на скелетном вытяжении. После выхода больного из мозговой комы наложена транспортная иммобилизация, силами санавиации больной доставлен в краевой центр. Развился некроз повреждённых мягких тканей, начался остеомиелит на голени на уровне костного дефекта. Возникла угроза ампутации голени.

Через 22 дня после травмы 18.04.2012 г. выполнено симультанное хирургическое вмешательство, которое включало проведение в течение одной операции полуоткрытого остеосинтеза бедра пластиной и голени по Г.А. Илизарову слева. Больному проведён мостовидный остеосинтез левого бедра пластиной с ограниченным контактом (LCP) под контролем электронно-оптического преобразователя и остеосинтез левой голени фиксационным вариантом аппарата Илизарова, при наложении которого проведена вторичная хирургическая обработка ран, некрэктомия, удаление свободных секвестров. Мостовидная пластика проведена из соображений наиболее щадящего подхода при проведении операции на бедре, выполнена из 2-х доступов, с минимальной кровопотерей, без выделения из рубцов разобщённого с ложем среднего отломка. Фактически, был выполнен фиксационный вариант остеосинтеза. Одновременно другой бригадой выполнен остеосинтез левой голени аппаратом Илизарова. Удалось стабилизировать отломки на голени с фиксацией в проксимальной и дистальной кольцевых опорах аппарата Илизарова для дальнейшей санации кожных покровов. Стопа фиксирована в полукольце аппарата за пяточную кость. В средней трети левой голени по передней поверхности выполнена вторичная хирургическая обработка большой раны 10 х 5 см с некрэктомией, иссечением краёв раны, удалён свободный отломок, ушит дефект надкостницы, проведена хирургическая обработка меньших по размеру ран. Так, по передней поверхности нижней трети левой голени и по её внутренне-боковой поверхности в средней трети выполнена некротомия 2-х участков кожи размерами 3×2 см. В верхней трети выполнена некрэктомия, иссечение размозжённых краёв раны, вторичный шов для закрытия кости. В целом величина основного костного дефекта между сохранными торцевыми концами большеберцовой кости доходила до 25 см, если не считать боковых сохранённых на надкостнице отломков, интимно связанных с кожей и прикрытых по краям эпидермисом. Дефекты мягких тканей оставлены частично открытыми на протяжении из-за невозможности сблизить края раны. Через 2 недели проведена некрэкотомия ран на голени, после появления грануляций пострадавшему в ожоговом центре проведена пластика кожи расщеплёнными кожными лоскутами. В дальнейшем лечение продолжалось в районе по месту жительства до заживления ран.

Следующий этап выполнен 04.10.2012 г. Проведён билокальный остеосинтез по Илизарову, мы использовали те же базовые опоры аппарата. За прошедший между этапами длительный период большие проксимальные отломки частично срослись между собой и оказались консолидированными с проксимальным отломком большеберцовой кости, удалять образовавшийся костный фрагмент мы не решились, опасаясь дефекта кожи, фиксировали его спицами-вожжами, вывели концы спиц дистально, а также выполнили кортикотомию большеберцовой кости в проксимальном отделе. С 7-го дня начали тракцию проксимального фрагмента большеберцовой кости в дистальном направлении со скоростью 1 мм в сутки, одновременно в том же темпе низводили интимно связанный с кожными покровами кортикальный отломок. К окончанию дистракции нам удалось добиться полного заживления остаточного мягкотканного дефекта, однако вынужденно смонтированное нами «стремя» не давало возможности больному опираться на ногу, а сам он надолго пропал из поля зрения специалистов клиники (до февраля 2013 г.). К этому времени костный дефект ББК оказался частично замещённым, однако больной рано прекратил дистракцию, и наступила консолидация на уровне образовавшегося регенерата. Возник также вопрос о необходимости продолжать билокальный остеосинтез, так как частичное приживление дистального краевого кортикального костного отломка, связанного с кожей, создавало трудности при адаптации отломков, а удаление привело бы вновь к образованию кожного дефекта. Тем не менее, основные задачи предыдущих этапов были выполнены (рис. 2). Решено продолжить лечение другим способом.

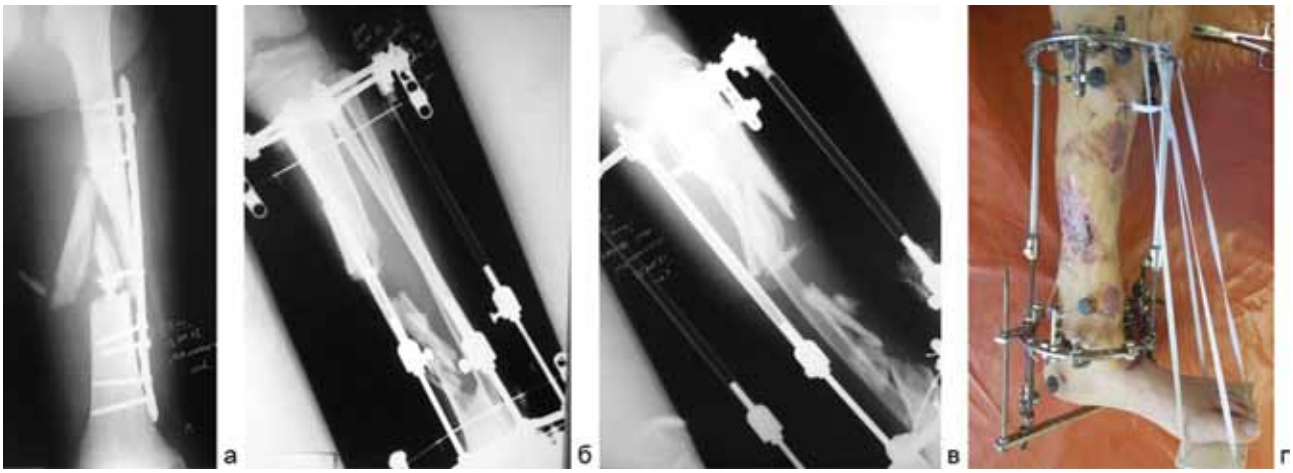

Рис. 2. Тот же больной на этапах лечения. Сохраняется дефект бедренной кости (а), консолидации отломков нет. Наступила консолидация костного фрагмента проксимального отломка большеберцовой кости после этапа билокального остеосинтеза с уменьшением величины костного дефекта, вид голени в аппарате (д) с дистальной фиксацией спиц-вожжей, внешний вид кожных покровов после заживления

Следующий этап перемонтажа аппарата состоялся лишь 5.02.2013 г. Больному проведена операция тибиализации большеберцовой кости, при этом использован свободный фрагмент малоберцовой кости, взятый с латеральной стороны этой же ноги. Мы не использовали перемещение отломка малоберцовой кости, сохраняя его связь с мягкими тканями, так как опасались за возможные отклонения в режиме ведения аппарата. Кроме того, сомнительное состояние ложа, в которое нам приходилось перемещать кость, и наличие пристеночного массивного кортикального фрагмента ББК, который мы намеревались использовать для костной пластики, также заставило нас провести операцию тибиализации одномоментно. Мы подготовили ложе для аутотрансплантата в дистальном и проксимальном отделе большеберцовой кости в месте дефекта, сопоставили боковой поверхностью перемещённый отломок малоберцовой кости с кортикальным краем «освежённого» отломка большеберцовой кости, фиксировали отломки в аппарате Г.А. Илизарова. Такое дублирование свободного трансплантата с краевым отломком создавало дополнительные условия для восстановления его трофики. Общий замещённый дефект составил 10 см.

По поводу сохраняющегося ложного сустава левого бедра 12.11.2013 г. проведена его резекция, костная аутопластика дефекта аутотрансплантатом, взятым из гребня подвздошной кости. Рубцовая ткань иссечена до здоровой костной ткани, склерозированные замыкательные пластины обработаны долотами, проведено продольное рассверливание диафиза с помощью сверла. Костный трансплантат из гребня подвздошной кости достигал в длине 6 см, дефект плотно заполнен его расщеплёнными продольно фрагментами. Демонтаж аппарата на большеберцовой кости проведён 20.10.2015 г. В целом голень была фиксирована в аппарате в течение 2,5 лет. Наступила консолидация и полное ремоделирование костей голени, прослеживался лишь участок ложного сустава на месте стыка регенерировавшего участка малоберцовой кости в месте взятия трансплантата, признаки деформирующего артроза голеностопного сустава, замедленная перестройка костной ткани на бедре, хотя его целостность, на наш взгляд, восстановилась (рис. 3).

Рис. 3. Исход хирургического замещения костной ткани голени и бедра у больного М. через 4 года после травмы

Пластину не удаляли в связи с переходом больного во взрослую сеть. Функциональное восстановление нашего пациента также оказалось вполне хорошим, сохранилась полная амплитуда движений в тазобедренном, коленном и голеностопном суставах, однако сформировалось укорочение слева 2 см, которое пациент компенсирует с помощью утолщения подошвы или стельки. Остаточная амплитуда в голеностопном суставе, несмотря на нарушение наклона дистального отдела эпифиза большеберцовой кости, оказалась удовлетворительной – 75° тыльной и 130° градусов подошвенной флексии. С учётом того, что бедро и голень имели изначально крайне тяжёлое состояние, была угроза потери голени, не было условий для консолидации бедра, в процессе лечения промежутки между его этапами оказывались продолжительнее предполагаемых, мы считаем правильной и эффективной применённую нами тактику и соответствующие методы хирургической коррекции. Необходимость переключения с билокального остеосинтеза на тибиализацию большеберцовой кости свободным аутотрансплантатом из малоберцовой кости была также оправдана локальной особенностью повреждения, необходимостью щадяще относиться к мягким тканям, обойтись одним этапом коррекции. Наши предположения вполне оправдались, что подтверждает полученный результат.

Рукопись поступила 16.05.2016.

Сведения об авторах:

1. Белокрылов Николай Михайлович – ФГБОУ ВПО «Пермский государственный гуманитарно-педагогический университет», профессор кафедры АиЛФК ПГГПУ; главный внештатный детский травматолог-ортопед министерства здравоохранения Пермского края; ГБУЗ ПК «Краевая детская клиническая больница», заведующий отделением детской травматологии и ортопедии, врач высшей категории, д. м. н., член A.S.A.M.I.; e-mail: belokrylov1958@mail.ru.
2. Ладейщиков Вячеслав Михайлович – ФГБОУ ВПО «Пермский государственный медицинский университет имени академика Е.А. Вагнера» Минздрава России, профессор кафедры хирургии факультета дополнительного профессионального образования, д. м. н.; e-mail: Lvm5505@mail.ru.
3. Шинкарик Игорь Геннадьевич – ГБУЗ Пермского края "Городская детская клиническая больница № 3", г. Пермь, главный врач; e-mail: gdkb3-perm@yandex.ru.
4. Белокрылов Алексей Николаевич – ГБУЗ Пермского края «Краевая детская клиническая больница», г. Пермь, врач 1-й категории, ординатор отделения травматологии и ортопедии; e-mail: leksab@mail.ru.
5. Яговкин Михаил Александрович – КОГБУЗ «Кировская областная клиническая больница № 3», заведующий детским ортопедо-травматологическим отделением, врач первой категории; e-mail: mikh-yagovkin@yandex.ru.

Information about the authors:

1. Belokrylov Nikolai Mikhailovich – FSBEI HPE The Perm State Humanitarian Pedagogical University (PSHPU), Perm, Department of Adaptive and Exercise Therapy of PSHPU, a professor; Chief part-time children traumatologist-orthopedist of the Perm Region Ministry of Health; SBHI of the Perm Region Regional Children Clinical Hospital, Head of the Department of Traumatology and Orthopaedics, a physician of the Highest Category, Doctor of Medical Sciences, A.S.A.M.I. member; e-mail: belokrylov1958@mail.ru.
2. Ladeishchikov Viacheslav Mikhailovich – FSBEI HE The Perm Vagner State Medical University of the RF Ministry of Health, Perm, Department of Surgery of the Faculty of Additional Professional Education, Doctor of Medical Sciences; e-mail: Lvm5505@mail.ru
3. Shinkarik Igor' Gennad'evich – SBHI of the Perm Region City Children Clinical Hospital No 3, Perm, Head Physician; e-mail: gdkb3-perm@yandex.ru.
4. Belokrylov Aleksei Nikolaevich – SBHI of the Perm Region Regional Children Clinical Hospital, Perm,
Department of Traumatology and Orthopaedics, a staff physician, Physician of the First Category; e-mail: leksab@mail.ru.
5. Iagovkin Mikhail Aleksandrovich – SBHI of the Perm Region City Children Clinical Hospital No 3, Perm, Head of the Department of Traumatology and Orthopaedics, Physician of the First Category; e-mail: mikh-yagovkin@yandex.ru.