

Двухэтапный метод лечения внутрисуставных переломов дистального отдела костей голени

С.М. Кутепов¹, Е.А. Волокитина¹, Е.В. Помогаева¹, Ю.В. Антониади², М.В. Гилев¹

¹ГБОУ ВПО «Уральский государственный медицинский университет» Минздрава РФ

²МАУ «Центральная городская клиническая больница № 24», г. Екатеринбург

Two-stage method of treating intra-articular fractures of the distal tibia bones

S.M. Kutepov¹, E.A. Volokitina¹, E.V. Pomogaeva¹, Yu.V. Antoniad², M.V. Gilev¹

¹SBEI HPE The Ural State Medical University of the RF Ministry of Health,

²MAI Central City Hospital No 24, Ekaterinburg, Russia

Введение. Тенденцией последнего времени в лечении внутрисуставных переломов дистального отдела костей (ДОКГ) является использование двухэтапной тактики с совершенствованием методик малоинвазивного остеосинтеза. **Цель.** Оптимизировать двухэтапную тактику хирургического лечения пациентов с внутрисуставными переломами дистального отдела костей голени. **Материалы и методы.** Основу исследования составил анализ 84 случаев хирургического лечения пациентов с внутрисуставными переломами ДОКГ. Для систематизации костной травмы использовали классификацию АО/ASIF, повреждение мягких тканей классифицировали по H.G Tscherne, L. Gotzen (1984) и R.B. Gustilo – J.T. Andersen (1976). У всех пострадавших была использована двухэтапная тактика лечения. В работе использовали клинический, рентгенологический, лабораторный и статистический методы исследования. **Результаты.** Результаты лечения в отдаленном периоде (от 6-ти месяцев до 3 лет) изучены в 65 случаях. Отличные результаты достигнуты у 40 больных (61,5 %), хорошие – у 16-ти (24,6 %), удовлетворительные – у 6 (7,1 %), неудовлетворительные – у 3 (4,6 %) пациентов. **Заключение.** Двухэтапная тактика лечения внутрисуставных переломов ДОКГ, включающая разработанные алгоритмы выбора методов первичной стабилизации и окончательного остеосинтеза, позволила получить отличные и хорошие результаты в 86,1 % случаев. **Ключевые слова:** голень, дистальный отдел, внутрисуставные переломы, двухэтапная тактика, остеосинтез.

Introduction. The use of two-stage tactic with improving the techniques of little-invasive osteosynthesis is the recent trend in treatment of intra-articular fractures of the distal leg bone parts (DLBP). Purpose. To optimize the two-stage tactic of surgical treatment of patients with intra-articular fractures of distal leg bone parts. **Materials and Methods.** The analysis of 84 cases of surgical treatment in patients with DLBP formed the basis of the study. AO/ASIF Classification used to systematize bone trauma, soft tissue injuries classified according to H.G Tscherne, L. Gotzen (1984) and R.B. Gustilo-J.T. Andersen (1976). A two-stage tactic of treatment used in all the injured persons. Clinical, x-ray, laboratory and statistical methods used in the study. **Results.** Treatment results in the long-term period (from six months to three years) studied in 65 cases. Excellent results obtained in 40 patients (61.5 %), good ones – in 16 (24.6 %), satisfactory – in 6 (7.1 %), unsatisfactory – in 3 (4.6 %) patients. **Conclusion.** The two-stage tactic of treating DLBP intra-articular fractures including the developed algorithms of choosing the techniques of primary stabilization and definitive osteosynthesis allowed obtaining excellent and good results in 86.1% of cases.

Keywords: leg, distal part, intra-articular fractures, two-stage tactic, osteosynthesis.

ВВЕДЕНИЕ

Внутрисуставные переломы дистального отдела костей голени (ДОКГ) в структуре травмы составляют 1-3 % случаев от всех переломов нижних конечностей и 5-12 % случаев среди всех переломов костей голени [13]. Переломы данной локализации относятся к наиболее тяжелым повреждениям, высокий риск осложнений при которых обусловлен как характером травмы, так и особенностями хирургического лечения.

При переломах дистального отдела костей голени костная травма неотделима от повреждения мягких тканей, которое происходит всегда, независимо от механизма, и обусловлено анатомией данной области [6]. Ранее травма мягких тканей недооценивалась, что приводило к высокой частоте неудовлетворительных исходов. В настоящее время установлено, что чем больше повреждение мягких тканей во время опера-

тивного вмешательства, тем выше риск деваскуляризации костных фрагментов [4, 7]. По данным S.M. Teeny и D.A. Wiss (1993) [16], после накостного остеосинтеза пластинами закрытых переломов дистального отдела большеберцовой кости отмечено до 37 % гнойно-воспалительных осложнений.

Современные стратегии лечения внутрисуставных переломов ДОКГ не отказываются от традиционной открытой репозиции и внутренней накостной фиксации, однако приоритетным направлением является минимизация операционной травмы, что проявляется в использовании двухэтапной тактики лечения с малоинвазивным интрамедуллярным остеосинтезом [5, 10, 11, 14].

Цель исследования: оптимизировать двухэтапную тактику хирургического лечения пациентов с внутрисуставными переломами дистального отдела костей голени.

МАТЕРИАЛЫ И МЕТОДЫ

Основу исследования составил анализ 84 клинических наблюдений пациентов с внутрисуставными переломами ДОКГ, пролеченных в травматологическом отделении МАУ ЦГКБ № 24 (г. Екатеринбург) с

2008 по 2015 год. Возрастной состав пациентов представлен диапазоном от 20 до 76 лет, средний возраст 40,7±3,8 года. Наиболее часто внутрисуставные переломы ДОКГ встречались у людей трудоспособного

Кутепов С.М., Волокитина Е.А., Помогаева Е.В., Антониади Ю.В., Гилев М.В. Двухэтапный метод лечения внутрисуставных переломов дистального отдела костей голени // Гений ортопедии. 2016. № 3. С. 21-26.

возраста до 60 лет (76 пациентов - 90,5 %). В возрасте до 50 лет такой вид травмы чаще регистрировался у мужчин, после 50 лет – преобладал у женщин. Основными причинами возникновения переломов в данной области являлось падение с высоты более 1,5 метров (45 случаев – 54 %) и ДТП (32 случая – 38 %). Спортивная травма и падение с высоты менее 1,5 метров составило 2 % (2) и 6 % (5) случаев соответственно.

Костный компонент повреждения большеберцовой кости систематизировали по классификации АО\ASIF [1] (табл. 1).

Таблица 1

Распределение пациентов по типу перелома (классификация АО\ASIF)

Тип перелома по АО/ASIF	Кол-во больных
B1	7 (8 %)
B2	14 (17 %)
B3	21 (25 %)
C1	10 (12 %)
C2	13 (15 %)
C3	19 (23 %)
ВСЕГО	84 (100 %)

В структуре повреждений отмечалось преобладание переломов типа B3 (21 случай – 25 %) и переломов типа C3 (19 случаев – 23 %). Переломы типа B3 относятся к тяжелым неполным внутрисуставным переломам с импакцией костного вещества на уровне метафиза, переломы типа C3 – к полным внутрисуставным переломам с импакцией костного вещества и наиболее сложной морфологией повреждения.

Закрытые переломы в структуре травмы преобладали (71 человек – 84,5 %), открытые переломы встречались в значительно реже (13 пациентов – 15,5 %). Среди закрытых переломов у 22 пациентов (31 %) отмечены ссадины, ушибы, гематомы в области дистального отдела голени, что увеличивало сроки пред-

перационной подготовки. Повреждения мягкотканного компонента при закрытых переломах систематизировали по классификации H.G. Tscherne, L. Gotzen (1984) [16]. Открытые переломы сопровождалась раной более 1 см с различной степенью повреждения мышц и кожного покрова: преобладал I и II тип повреждения (классификация Gustilo R.B. – Andersen J.T., 1976) [8]. Во всех случаях раны зажили per prima, что позволило применить накостный остеосинтез.

У всех пострадавших была использована двухэтапная тактика. В качестве метода первичной стабилизации в 54 случаях (64,3 %) применили скелетное вытяжение за пяточную кость, в 30 случаях (35,7 %) – дистракционный модуль аппарата внешней фиксации (АВФ). Реконструктивный этап выполняли с использованием трех методик: 1) открытая репозиция и внутренняя фиксация накостными металлофиксаторами (ОР и ВФ) – 69 случаев (82,1 %); 2) чрескостный остеосинтез аппаратом Илизарова (ЧКО) – 9 случаев (10,7 %); 3) интрамедуллярный остеосинтез (ИМО) – 6 случаев (7,2 %).

Для оценки эффективности репозиции проводили анализ рентгенограмм голеностопного сустава в двух проекциях с измерением эпиметadiaфизарного угла до и после стабилизации повреждения с последующим определением разницы этих параметров – Δ ЭДУ (Л.Н. Соломин, К.Л. Корчагина, 2010) [2]. Оценку функциональных результатов лечения осуществляли в баллах по модифицированной шкале E. Mazur (2006) [12]. Шкала включала субъективные и объективные параметры, отражающие функцию травмированной конечности и выраженность болевого синдрома: 70 баллов и выше – отличные и хорошие, 60 – 69 баллов – удовлетворительные, ниже 60 баллов – неудовлетворительные результаты.

В работе использовали клинический, рентгенологический и статистический методы исследования. Статистическая обработка данных производилась с помощью пакета анализа данных Microsoft Excel, 2010.

РЕЗУЛЬТАТЫ И ОБСУЖДЕНИЕ

При поступлении больного в приемное отделение выполняли клинико-рентгенологическое обследование и первичную фиксацию поврежденной конечности скелетным вытяжением или в дистракционном модуле АВФ, достигая малоинвазивной репозиции, первичной стабилизации перелома и разгрузки пораженного голеностопного сустава.

Скелетное вытяжение при внутрисуставных переломах ДОКГ отличалось от традиционного: спицу через пяточную кость проводили изнутри кнаружи перпендикулярно оси стопы и под углом 10-15° к суставной поверхности голеностопного сустава, так, чтобы после установки груза стопа принимала варусное положение. Далее спицу фиксировали в стандартном полукольце из набора аппарата Илизарова. Вес груза рассчитывали, исходя из веса человека (10 % от массы тела), в среднем 7,2 кг ±1,4 кг.

Дистракционный модуль АВФ накладывали следующим образом: проводили 2 мм спицу через середину пяточной кости снаружи внутрь под углом 10 – 15 градусов к фронтальной плоскости голеностопного сустава, затем проводили 2 мм спицу через бугристость большеберцовой кости, перпендикулярно к ее сагитальной оси. Голень помещали в собранный модуль АВФ из

двух опор (проксимальной – кольцо и дистальной – 3/4 сектор), которые соединяли тремя телескопическими стержнями. Спицу, проведенную через пяточную кость, фиксировали к дистальной ¾ опоре, далее выполняли закрытую ручную репозицию перелома с устранением ротационного смещения: центрировали первый межпальцевой промежуток по биомеханической оси конечности. После устранения ротационных смещений к проксимальной опоре АВФ фиксировали спицу, проведенную через метафиз большеберцовой кости. При достижении удовлетворительного положения отломков (рентгенологический или ЭОП-контроль) через проксимальный метафиз большеберцовой кости и пяточную кость проводили дополнительные спицы под углом к ранее проведенным. Время оперативного вмешательства составляло в среднем 20±4,8 минуты.

Первичное устранение грубых смещений отломков в области перелома и восстановление равномерности суставной щели голеностопного сустава достигалось механизмом лигаментотаксиса, который реализовался как за счет направления проведения спицы через пяточную кость, так и за счет избирательной и дозированной дистракции по телескопическим стержням (патент № 2564080 РФ) [3].

Для оценки восстановления осевых взаимоотношений в суставе измеряли эпифизарно-диафизарный угол (ЭДУ) поврежденного голеностопного сустава во фронтальной и сагиттальной плоскости; проводили рентгенометрический анализ разницы данного параметра до и после стабилизации повреждения (Δ ЭДУ = дЭДУ травмированного сустава после стабилизации повреждения – дЭДУ контралатерального, не травмированного сустава). При переломах типа В достаточно большая разница со здоровой конечностью (Δ ЭДУ = 4-5° и более 5°) была зарегистрирована только у пациентов на скелетном вытяжении (11 случаев – 32,3 % от всех переломов типа В на скелетном вытяжении, в 9 случаях данный результат был выявлен при переломах типа В3). При переломах типа С достаточно большая разница со здоровой конечностью (Δ ЭДУ= 4-5° и более 5°) была зарегистрирована также у большинства пациентов (15) на скелетном вытяжении (75 % от всех переломов типа С, фиксированных на скелетном вытяжении, при этом в 7 из 15 случаев данный результат выявлен при переломах типа С3). Большая разница в показателе со здоровой конечностью (Δ ЭДУ = 4-5° и более 5°) была зарегистрирована у 6 пациентов с АВФ (27,2 % от всех переломов типа С, фиксированных АВФ).

Таким образом, скелетное вытяжение, как метод первичной стабилизации внутрисуставных переломов ДОКГ, можно рекомендовать пациентам с переломами типа В1 и В2 без смещения или с минимальным смещением фрагментов, при условии что травма мягкотканного компонента по Н.Г. Tscherne [17] оценивалась на 0-1. Дистракционный модуль АВФ, как метод первичной стабилизации, показан при переломах типа В1

и В2 со смещением фрагментов более 2 мм и при переломах типа В3, С1, С2, С3, при повреждениях мягких тканей 2-3 по Н.Г. Tscherne [16], а также в случаях любого открытого перелома, независимо от степени тяжести по классификации R.V. Gustilo [8].

Разработанный нами алгоритм первичной стабилизации повреждений, исходя из совокупной оценки костного и мягкотканного повреждения в области голеностопного сустава, представлен на рисунке 1.

После госпитализации пострадавшего в профильное травматологическое отделение для уточнения морфологии перелома выполняли компьютерную томографию (КТ), позволяющую детально изучить характер повреждения и выбрать оптимальный метод лечения (закрытая или открытая репозиция, хирургический доступ, необходимость костной пластики, металлофиксатор). Пациентам назначали стандартное медикаментозное лечение (обезболивание, сосудистая и антикоагулянтная терапия). При повреждении или трофических нарушениях мягких тканей назначали антибиотики, кожный покров в области эпидермальных пузырей обрабатывали растворами антисептиков.

Выбор метода остеосинтеза осуществляли в зависимости от типа перелома по классификации AO\ASIF и состояния кожного покрова в области голеностопного сустава (наличие/отсутствие отека, характер заживления ссадин, эпидермальных пузырей) по разработанному алгоритму (рис. 2). Расширение показаний к интрамедуллярному остеосинтезу позволило выполнить реконструктивные операции при переломах типа В1, В2, В3, а также в некоторых случаях при переломах типа С1 и С2.

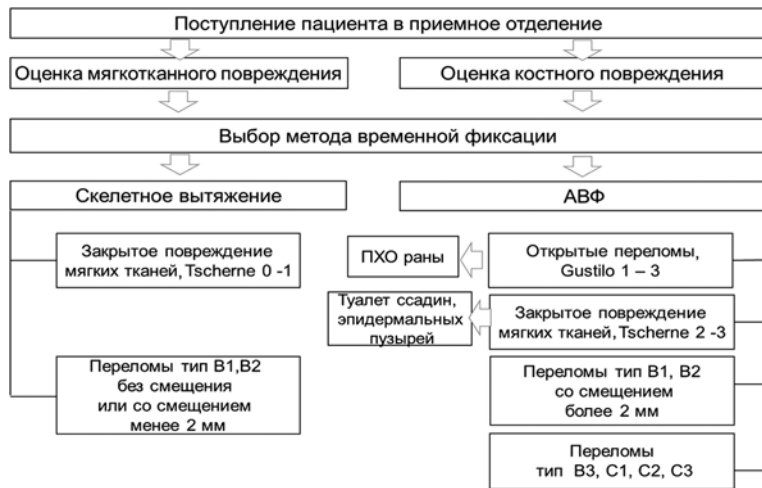

Рис. 1. Алгоритм выбора способа первичной стабилизации внутрисуставного перелома ДОКГ

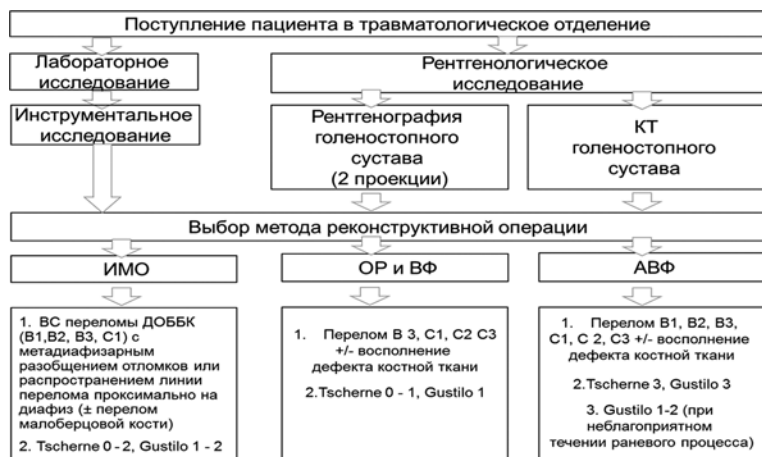


Рис. 2. Алгоритм выбора метода окончательного остеосинтеза ВП ДОКГ

Методики хирургического лечения

Методика открытой репозиции и внутренней фиксации состояла из последовательного выполнения 4 этапов: открытый остеосинтез наружной лодыжки, восстановление суставной поверхности большеберцовой кости, восполнение дефекта метафизарной области дистального отдела большеберцовой кости, стабильная фиксация дистального отдела большеберцовой кости. Перелом малоберцовой кости фиксировали пластиной, предварительно анатомически отмоделированной; наиболее часто использовали 1/3 трубчатую или реконструктивную пластину. Для выполнения открытой репозиции большеберцовой кости использовали несколько доступов, оптимальный выбирали по данным КТ-исследования (согласно колонной КТ классификации Х. Tang, D.C. Lü (2012) [15]) и состоянию кожного покрова.

В вышеуказанной классификации ДОББК разделен на 4 колонны (передняя, задняя, медиальная и латеральная). Выбор оптимального доступа зависел от степени фрагментированности отломков в колонне и от количества поврежденных колонн. При повреждении одной колонны выбирали идентичный ее названию доступ. Сочетание повреждения передней колонны и любой другой предполагало использовать передне-медиальный/латеральный доступ, перелом малоберцовой кости фиксировали из отдельного доступа. Сочетание перелома задней колонны с любой другой диктовало использование заднего доступа (фиксировали задний отдел большеберцовой кости и малоберцовую кость), второй доступ был идентичен названию поврежденной колонны. Расширенный передне-латеральный доступ выбирали при повреждении всех 4 колонн.

Наиболее часто использовали передне-медиальный (38 случаев – 58 %) и передне-латеральный (16 случаев – 25 %) доступы. После выполнения доступа проводили репозицию перелома, который временно фиксировали спицами. Восполнение дефекта метафизарной области дистального отдела большеберцовой кости потребовалось в 29 случаях. Для восполнения дефекта использовали аутокость (14), наноуглеродный трансплантат (2), биокомпозит (13). После восполнения дефекта метафизарной области выполняли фиксацию дистального отдела большеберцовой кости. Для остеосинтеза использовали 3 типа пластин: пластина «лист клевера», комбинированная пластина, реконструктивная пластина, в 2 случаях при переломах типа С 3 использовали комбинацию из 2 пластин (пластина «лист клевера» + 1/3 трубчатая пластина).

Методика чрескостного остеосинтеза аппаратом Илизарова выполнялась традиционно. Через дистальный эпиметафиз большеберцовой кости проводили три перекрестные спицы, через проксимальный метафиз большеберцовой кости – две перекрестные спицы, через пяточную кость – две перекрестные спицы. Монтировали аппарат Илизарова из 4 колец, вблизи перелома проводили 1-2 спицы с упорной площадкой снаружи, натяжением которых производили коррекцию положения отломков. До фиксации голеностопного сустава в аппарате проверяли восстановление полного объема движений. Опору с пяточной кости демонтировали через 4 недели после операции.

Методика интрамедуллярного остеосинтеза отличалась от традиционного исполнения применением мо-

дифицированного стержня с возможностью дистального полиаксиального блокирования. В типовом стержне формировали 2 дополнительных отверстия в дистальном отделе стержня, проекции которых находились выше горизонтальной плоскости перелома: уровень формирования отверстий определялся индивидуально в каждом клиническом случае. После устранения смещений в АВФ отломки временно фиксировали спицами или зажимами для кости. Формировали точку входа стержня в проксимальном эпиметафизе большеберцовой кости с помощью треугольного шила. Под контролем ЭОП формировали канал последовательным рассверливанием развертками от 9 до 11 мм, после чего забивали стержень. Проводили дистальное блокирование стержня 3-5 винтами ниже перелома (стандартный вариант), затем дистальное блокирование – выше плоскости перелома двумя винтами (модификация). Далее выполняли проксимальное блокирование стержня. АВФ демонтировали. Противопоказанием к ИМО были переломы с эпиметафизарным дефектом кости или тотальным разрушением суставной поверхности дистального отдела большеберцовой кости.

По завершении хирургического вмешательства выполняли контрольную рентгенографию голени с голеностопным суставом в 2 проекциях, проверяли восстановление движений в суставе. На вторые сутки после операции назначали ЛФК, выполняли перевязки в плановом режиме. Из ранних послеоперационных осложнений у 10 (11,9 %) больных отмечено развитие инфекционно-воспалительного процесса (заживление раны вторичным натяжением). У трех из них (3,6 %) (переломы типа С) к развитию данного осложнения привело использование нескольких хирургических доступов (широкое скелетирование дистального отдела большеберцовой кости, девитализация параоссальных мягких тканей). В 2 случаях из 3 проведено удаление металлофиксаторов в сроке до 2 недель и выполнение ЧКО аппаратом Илизарова. В одном случае после проведения санационных мероприятий и направленной антибиотикотерапии к моменту выписки из стационара инфекционно-воспалительный процесс был купирован.

Ближайшие результаты лечения (до 6-ти месяцев после операции) изучены у всех 84 больных. Отличные результаты получены у 55 больных (65,5 %), хорошие – у 19-ти (22,6 %), удовлетворительные – у пяти (5,9 %), неудовлетворительные – также у 5 (5,9 %) пациентов.

В позднем послеоперационном периоде осложнения встретились в 5 (5,9 %) случаях. В одном (1,2 %) выявлен рецидив инфекционно – воспалительного процесса (флегмона голени после ОР и ВФ из 3 доступов), что потребовало удаления пластин в сроке 3 месяца; перелом на момент удаления пластин был консолидирован. У 4 пациентов (4,8 %) через 3 месяца после операции (открытая репозиция перелома из стандартного переднемедиального доступа, проведение костной аутопластики и остеосинтеза двумя пластинами) развилась стойкая сгибательно-разгибательная контрактура голеностопного сустава.

Результаты лечения в отдаленном периоде (от 6-ти месяцев до 3 лет) изучены в 65 случаях. Отличные результаты достигнуты у 40 больных (61,5 %), хорошие – у 16-ти (24,6 %), удовлетворительные – у 6 (7,1 %), неудовлетворительные – у 3 (4,6 %) пациентов.

ЗАКЛЮЧЕНИЕ

Таким образом, двухэтапная тактика лечения внутрисуставных переломов ДОКГ, разработанные алгоритмы выбора методов первичной стабилизации и окончательного остеосинтеза, ранняя декомпрессия пораженного сустава, выбор хирургического доступа к дистальному отделу голени в зависимости от сектора повреждения по данным КТ, восполнение субхондральных костных дефектов аутотрансплантатами, оптимальные и модифицированные металлофиксаторы, интраоперационное восстановление полного объема движений, позволили получить отличные и хорошие результаты в 86,1 % случаев.

Клинический пример использования метода ИМО с модифицированным стержнем

Больная С., 43 года, получила автодорожную травму. При поступлении левая нижняя конечность была фиксирована транспортной шиной, при осмотре определялась варусная деформация нижней трети левой голени 10-15°, ссадины и гематомы дистального отдела голени. На рентгенограммах визуализировался перелом дистального эпиметадиафиза левой большеберцовой кости со

смещением отломков по ширине и под углом. Для детализации морфологии повреждения выполнена компьютерная томография голени и голеностопного сустава, диагностирован внутрисуставной перелом дистального эпиметадиафиза левой большеберцовой кости, перелом верхней трети диафиза малоберцовой кости, тип С1. В условиях приемного покоя выполнена фиксация левой нижней конечности АВФ (рис. 3).

Через 7 дней после первичной стабилизации выполнен открытый интрамедуллярный остеосинтез левой большеберцовой кости модифицированным стержнем. Учитывая особенности перелома, отверстие выполнено на уровне отломков диафиза, винт обеспечивает компрессию отломков между собой (рис. 4).

В сроке 3 месяца после операции у пострадавшей восстановлен полный объем движения, с 2 месяцев после операции ходит с полной нагрузкой на левую нижнюю конечность. Оценка по шкале Mazur E. – 87 баллов, результат отличный. Функция голеностопного сустава в 3 месяца после операции представлена на рисунке 5.

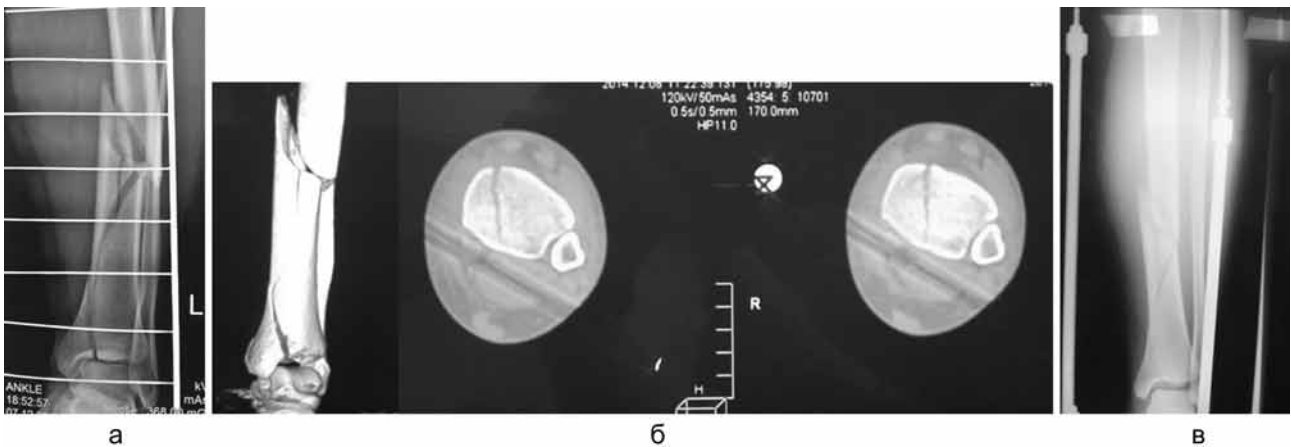


Рис. 3. Рентгенограммы и КТ левой голени больной С., 43 года, с диагнозом: «Перелом дистального эпиметадиафиза левой большеберцовой кости, перелом верхней трети диафиза малоберцовой кости» тип С1: а – рентгенограмма в прямой проекции при поступлении; б – КТ после травмы: линия перелома проходит через суставную поверхность большеберцовой кости в области медиальной колонны, смещение фрагмента более 2 мм; в – рентгенограмма в прямой проекции после фиксации левой нижней конечности АВФ: сохраняется незначительное угловое смещение отломков на уровне с/3 диафиза. ΔЭДУ = 3 градуса

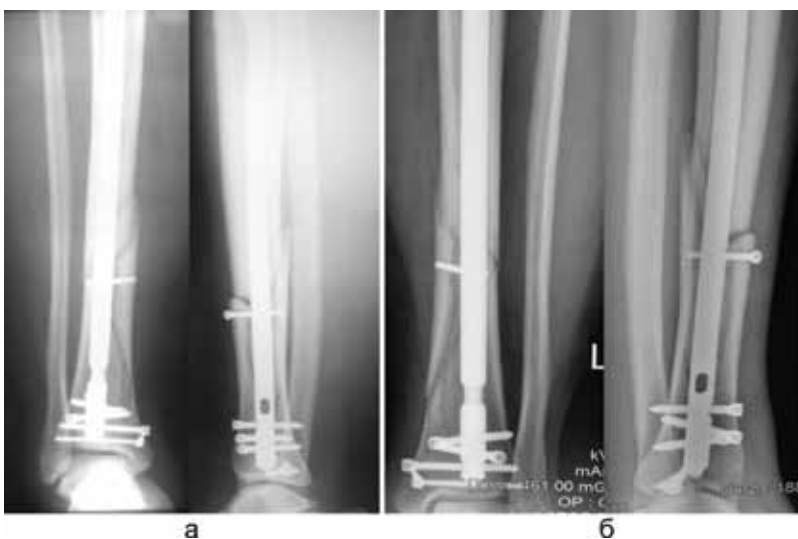

Рис. 4. Рентгенограммы левой голени больной С., 43 года, в прямой и боковой проекциях: а) после операции ИМО: положение отломков удовлетворительное, смещение по длине, ширине и под углом устранены; б – в сроке 3 месяца после травмы: признаки консолидации перелома в области дистального метафиза левой большеберцовой кости, линия перелома в области диафиза хорошо визуализируется

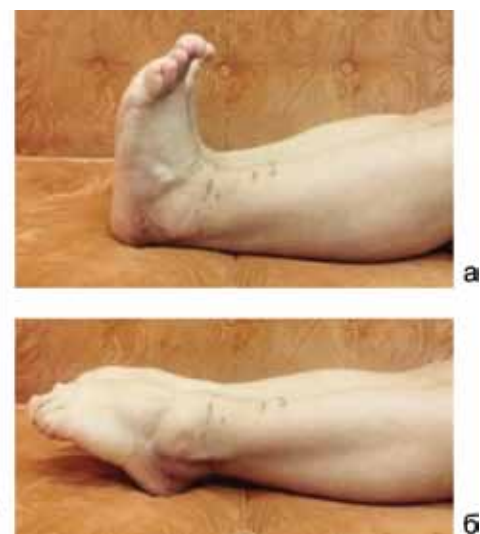


Рис. 5. Функция голеностопного сустава больной С., 43 года, сгибание (а) и разгибание (б) после ИМО в сроке 3 месяца после травмы: восстановлен полный объем движений

ЛИТЕРАТУРА

1. Руководство по внутреннему остеосинтезу / М.Е. Мюллер, М. Альгвер, Р. Шнейдер, Х. Виллингер. [Берлин] : Springer-Verlag ; М. : Ad Marginem, 1996. Гл. 1–3. С. 290.
2. Определение референтных линий и углов длинных трубчатых костей : пособие для врачей / Л.Н. Соломин, Е.А. Щепкина, П.Н. Кулеш, В.А. Виленский, К.Л. Корчагин, П.В. Скоморошко. СПб. : РНИИТО им. Р.Р. Вредена, 2012. 48 с.
3. Способ временной фиксации внутрисуставных переломов дистального отдела костей голени : пат. 2564080 Рос. Федерация. № 2014151095/14 ; заявл. 16.12.2014 ; опубл. 27.09.1015, Бюл. № 27. 12 с.
4. Extraosseous blood supply of the tibia and the effects of different plating techniques: a human cadaveric study / J. Borrelli Jr., W. Prickett, E. Song, D. Becker, W. Ricci // J. Orthop. Trauma. 2002. Vol. 16, N 10. P. 691-695.
5. Tibial pilon fractures: which method of treatment? / G.M. Calori, L. Tagliabue, E. Mazza, U. de Bellis, L. Pierannunzi, B.M. Marelli, M. Colombo, W. Albisetti // Injury. 2010. Vol. 41, N 11. P. 1183-1190.
6. Cannada L.K. The no-touch approach for operative treatment of pilon fractures to minimize soft tissue complications // Orthopedics. 2010. Vol. 33, N 10. P.734-738.
7. The topography of the perforating vessels of the deep femoral artery / O. Farouk, C. Krettek, T. Miclau, P. Schandelmaier, H. Tscherny // Clin. Orthop. Relat. Res. 1999. N 368. P. 255-259.
8. Gustilo R.B., Mendoza R.M., Williams D.N. Problems in the management of type III (severe) open fractures: a new classification of type III open fractures // J. Trauma. 1984. Vol. 24, N 8. P. 742-746.
9. Intraarticular "pilon" fracture of the tibia / D.L. Helfet, K. Koval, J. Pappas, R.W. Sanders, T. DiPasquale // Clin. Orthop. Relat. Res. 1994. N 298. P. 221-228.
10. Intramedullary nailing of unstable diaphyseal fractures of the tibia with distal intraarticular involvement / G. Konrath, B.R. Moed, J.T. Watson, S. Kaneshiro, D.E. Karges, K.E. Cramer // J. Orthop. Trauma. 1997. Vol. 11, N 3. P. 200-205.
11. Tibial pilon fractures: a review of incidence, diagnosis, treatment, and complications / C. Mauffrey, G. Vasario, B. Battiston, C. Lewis, J. Beazley, D. Seligson // Acta Orthop. Belg. 2011. Vol. 77, N 4. P. 432-440.
12. Mazur J.M., Schwartz E., Simon S.R. Ankle arthrodesis. Long-term follow-up with gait analysis // J. Bone Joint Surg. Am. 1979. Vol. 61, N 7. P. 964-975.
13. External fixation devices in the treatment of fractures of the tibial plafond: a systematic review of the literature / G. Papadokostakis, G. Kontakis, P. Giannoudis, A. Hadjipavlou // J. Bone Joint Surg. Br. 2008. Vol. 90, N 1. P. 1-6.
14. Probe R.A. Minimally invasive fixation of tibial pilon fractures // Operative Techniques in Orthopaedics. 2001. Vol. 11, N 3. P. 205-217.
15. Pilon fractures: a new classification and therapeutic strategies / X. Tang, P.F. Tang, M.Y. Wang, D.C. Lü, M.Z. Liu, C.J. Liu, L.Z. Sun, L.J. Huang, L. Yu, Y.G. Zhao // Chin. Med. J. 2012. Vol. 125, N 14. P. 2487-2492.
16. Teeny S.M., Wiss D.A. Open reduction and internal fixation of tibial plafond fractures. Variables contributing to poor results and complications // Clin. Orthop. Relat. Res. 1993. N 292. P. 108-117.
17. Tscherny H.G., Gotzen L. Fractures with Soft Tissue Injuries. Berlin: Springer-Verlag, 1984.

REFERENCES

1. Rukovodstvo po vnutrennemu osteosintezu / M.E. Miuller, M. All'gover, R. Shneider, Kh. Villinger [Manual of Internal Fixation. Techniques Recommended by the AO-ASIF Group / Ed. M. Allgover]. M. : Ad Marginem, 1996. Gl. 1–3. S. 290.
2. Opredelenie referentnykh linii i uglov dlinnykh trubchatykh kostei : posobie dlia vrachei [Determination of the reference lines and angles of long tubular bones: a guide for physicians] / L.N. Solomin, E.A. Shchepkina, P.N. Kulesh, V.A. Vilenskii, K.L. Korchagin, P.V. Skomoroshko. SPb. : RNIITO im. R.R. Vredena, 2012. 48 s.
3. Pat. 2564080 RF. Sposob vremennoi fiksatsii vnutrisustavnykh perelomov distalnogo otdela kostei goleni [A technique for temporary fixation of intra-articular fractures of the distal leg bone part]. N 2014151095/14; zaivl. 16.12.2014; opubl. 27.09.1015, Biul. N 27. 12 s.
4. Extraosseous blood supply of the tibia and the effects of different plating techniques: a human cadaveric study / J. Borrelli Jr., W. Prickett, E. Song, D. Becker, W. Ricci // J. Orthop. Trauma. 2002. Vol. 16, N 10. P. 691-695.
5. Tibial pilon fractures: which method of treatment? / G.M. Calori, L. Tagliabue, E. Mazza, U. de Bellis, L. Pierannunzi, B.M. Marelli, M. Colombo, W. Albisetti // Injury. 2010. Vol. 41, N 11. P. 1183-1190.
6. Cannada L.K. The no-touch approach for operative treatment of pilon fractures to minimize soft tissue complications // Orthopedics. 2010. Vol. 33, N 10. P.734-738.
7. The topography of the perforating vessels of the deep femoral artery / O. Farouk, C. Krettek, T. Miclau, P. Schandelmaier, H. Tscherny // Clin. Orthop. Relat. Res. 1999. N 368. P. 255-259.
8. Gustilo R.B., Mendoza R.M., Williams D.N. Problems in the management of type III (severe) open fractures: a new classification of type III open fractures // J. Trauma. 1984. Vol. 24, N 8. P. 742-746.
9. Intraarticular "pilon" fracture of the tibia / D.L. Helfet, K. Koval, J. Pappas, R.W. Sanders, T. DiPasquale // Clin. Orthop. Relat. Res. 1994. N 298. P. 221-228.
10. Intramedullary nailing of unstable diaphyseal fractures of the tibia with distal intraarticular involvement / G. Konrath, B.R. Moed, J.T. Watson, S. Kaneshiro, D.E. Karges, K.E. Cramer // J. Orthop. Trauma. 1997. Vol. 11, N 3. P. 200-205.
11. Tibial pilon fractures: a review of incidence, diagnosis, treatment, and complications / C. Mauffrey, G. Vasario, B. Battiston, C. Lewis, J. Beazley, D. Seligson // Acta Orthop. Belg. 2011. Vol. 77, N 4. P. 432-440.
12. Mazur J.M., Schwartz E., Sim on S.R. Ankle arthrodesis. Long-term follow-up with gait analysis // J. Bone Joint Surg. Am. 1979. Vol. 61, N 7. P. 964-975.
13. External fixation devices in the treatment of fractures of the tibial plafond: a systematic review of the literature / G. Papadokostakis, G. Kontakis, P. Giannoudis, A. Hadjipavlou // J. Bone Joint Surg. Br. 2008. Vol. 90, N 1. P. 1-6.
14. Probe R.A. Minimally invasive fixation of tibial pilon fractures // Operative Techniques in Orthopaedics. 2001. Vol. 11, N 3. P. 205-217.
15. Pilon fractures: a new classification and therapeutic strategies / X. Tang, P.F. Tang, M.Y. Wang, D.C. Lü, M.Z. Liu, C.J. Liu, L.Z. Sun, L.J. Huang, L. Yu, Y.G. Zhao // Chin. Med. J. 2012. Vol. 125, N 14. P. 2487-2492.
16. Teeny S.M., Wiss D.A. Open reduction and internal fixation of tibial plafond fractures. Variables contributing to poor results and complications // Clin. Orthop. Relat. Res. 1993. N 292. P. 108-117.
17. Tscherny H.G., Gotzen L. Fractures with Soft Tissue Injuries. Berlin: Springer-Verlag, 1984.

Рукопись поступила 30.06.2016.

Сведения об авторах:

1. Кутепов Сергей Михайлович – ГБОУ ВПО «Уральский государственный медицинский университет», ректор, д. м. н., профессор.
2. Волокитина Елена Александровна – ГБОУ ВПО «Уральский государственный медицинский университет», профессор кафедры травматологии и ортопедии ФПК и ПП, д. м. н.
3. Помогаева Елена Вячеславовна – ГБОУ ВПО «Уральский государственный медицинский университет», аспирант кафедры травматологии и ортопедии ФПК и ПП; e-mail: plv-2207@mail.ru.
4. Антониади Юрий Валерьевич – ГБОУ ВПО «Уральский государственный медицинский университет», доцент кафедры травматологии и ортопедии ФПК и ПП, к. м. н.
5. Гилев Михаил Васильевич – ГБОУ ВПО «Уральский государственный медицинский университет», ассистент кафедры травматологии и ортопедии ФПК и ПП, к. м. н.

Information about the authors:

1. Kutepov Sergei Mikhailovich – Rector of FSBEI HE The Ural State Medical University of the RF Ministry of Health, Ekaterinburg, Doctor of Medical Sciences, Professor.
2. Volokitina Elena Aleksandrovna – FSBEI HE The Ural State Medical University of the RF Ministry of Health, Ekaterinburg, Department of Traumatology and Orthopedics at the Faculty of Advanced Training and Professional Retraining, a professor, Doctor of Medical Sciences.
3. Pomogaeva Elena Viacheslavovna – FSBEI HE The Ural State Medical University of the RF Ministry of Health, Ekaterinburg, Department of Traumatology and Orthopedics at the Faculty of Advanced Training and Professional Retraining, a postgraduate student; e-mail: plv-2207@mail.ru.
4. Antoniadis Iurii Valer'evich – FSBEI HE The Ural State Medical University of the RF Ministry of Health, Ekaterinburg, Department of Traumatology and Orthopedics at the Faculty of Advanced Training and Professional Retraining, an assistant professor, Candidate of Medical Sciences.
5. Gilev Mikhail Vasil'evich – FSBEI HE The Ural State Medical University of the RF Ministry of Health, Ekaterinburg, Department of Traumatology and Orthopedics at the Faculty of Advanced Training and Professional Retraining, an assistant, Candidate of Medical Sciences; e-mail: gilevmikhail@gmail.com.